# 乌龟脑垂体显微及其腺垂体超微结构的研究

刘文生　李　勇
(华南农业大学动物科学学院, 广州　510642)

摘要: 乌龟脑垂体由柄形神经垂体和椭圆形腺垂体两部分组成, 神经垂体位于腺垂体后部上方呈背腹型排列。神经垂体中神经叶不发达, 腺垂体分为远侧部和中间部, 特殊空泡结构成为垂体门脉系统的特征。远侧部细胞分为嗜酸性细胞、嗜碱性细胞和嫌色细胞 3 种。通过透射电镜观察, 腺垂体远侧部主要有 5 种分泌激素细胞: 即生长激素(GH)分泌细胞、催乳激素(PRL)分泌细胞、促甲状腺激素(TSH)分泌细胞、促肾上腺皮质激素(ACTH)分泌细胞、促性腺激素(GTH)分泌细胞和非分泌类型滤泡-星形细胞(FS)。生长激素分泌细胞核大、分泌颗粒少的特征成为乌龟与其他动物最大的区别, 可能与乌龟具有生长慢、寿命长的生物学特性有关。

关键词: 乌龟; 脑垂体; 超微结构; 生长激素分泌细胞
中图分类号: S917　　文献标识码: A　　文章编号: 1000-3207(2005)06-0661-06

乌龟 *Chinemys reevesii* 是重要的食用和药用水生经济养殖动物[1-2]。有关爬行动物龟鳖类的脑垂体组织学与超微结构的研究报道甚少。对海龟属　龟 *Caretta caretta* 脑垂体[3]和中华鳖 *Trionyx sinensis* 脑垂体中细胞类型[4]的研究证明龟鳖类脑垂体的组织学结构和远侧部细胞的组成同其他脊椎动物脑垂体是相似的。为了探索乌龟特有的生长缓慢及具有长寿的生物学特点[5], 本文对乌龟脑垂体的形态学、组织学以及腺垂体的超微结构进行了观察, 同时, 使龟鳖类脑垂体显微和超微结构的生物学资料得到更进一步的丰富。

## 1　材料和方法

实验乌龟购自广州五山市场, 雌性, 体重 325~490g, 属 3 龄。乌龟经断头处死, 迅速剥离头部皮肤及肌肉, 揭开顶骨, 翻起大脑半球, 剪断视交叉, 用镊子尖挑破覆盖蝶骨凹陷表面的结缔组织, 取出脑垂体, 放入 Bouin's Fluid 固定 24h, 石蜡包埋, 连续切片, 切片厚度 3—4μm, 苏木精-伊红(Haematoxylin-eosin, H.E)染色。置于 Motic 显微镜下观察, 利用 Motic Images Advanced 3.0 软件对图像数据进行采集。

另外, 获取乌龟脑垂体后投入 4% 戊二醛 4℃固定 24h, 经磷酸缓冲液(0.2mol/L, pH7.4, 以下同)冲洗 2h, 1% 锇酸固定 2h, 磷酸缓冲液冲洗 6 次, 每次 10 min, Epon812 包埋过夜。先制备为 1μm 厚切片, 1% 甲苯胺蓝染色作定位, 醋酸铀及柠檬酸复染, 置于 FEI-Tecnai12 分析型透射电子显微镜下观察并拍照。

## 2　结　果

### 2.1　脑垂体的形态组织结构

乌龟脑垂体分为神经垂体和腺垂体两大部分。神经垂体呈细长的柄形, 分为漏斗部和神经部, 在形态上表现为细小的组织穿过鞍膈, 连于下丘脑和腺垂体之间。腺垂体呈椭圆形, 分为中间部和远侧部。神经垂体位于腺垂体后部上方呈背腹排列(图 1)。

神经垂体　经 H.E. 染色后颜色比腺垂体浅。上部为漏斗部, 下部为神经部, 上部比下部着色浅,

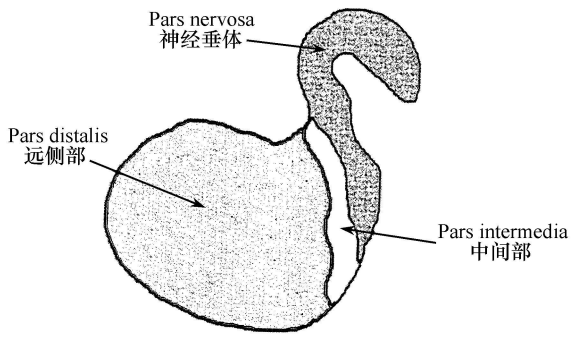


图 1　乌龟脑垂体外形简图
Fig. 1　The appearance of pituitary gland of *C. reevesii*

收稿日期: 2005-02-21; 修订日期: 2005-06-26
基金项目: 广东省农业攻关项目(2004B20301017)资助
作者简介: 刘文生(1965—), 男, 广东澄海人; 副教授, 博士研究生; 主要从事鱼类学研究

神经部与中间部交界处有一层明显深红色区域是神经叶(图版Ⅰ:1)。神经垂体主要由神经内分泌细胞的轴突构成的神经纤维束及神经胶质细胞、窦状毛细血管等构成。窦状毛细血管周围镶嵌许多形态各异,多为梭形、深红色的赫令氏体(Herring body, HB)(图版Ⅰ:2),分布密度在神经部略大于在漏斗部,近中部的密度最大。神经垂体中具有2种神经胶质细胞,Ⅰ型神经胶质细胞分布在神经垂体的边缘,深红色,形态多为圆形,胞质较少(图版Ⅰ:3);Ⅱ型神经胶质细胞主要分布于神经纤维之间,深紫色,多为圆形,较Ⅰ型细胞大(图版Ⅰ:4)。

腺垂体 中间部位于远侧部后侧背面,远侧部占据了腹面绝大部分,占垂体面积的80%。中间部经H.E.染成深紫色,在神经垂体和腺垂体远侧部之间的狭长区域,有较大连续的裂隙(图版Ⅰ:5),有些区域中间部仅由单层细胞组成(图版Ⅰ:6)。根据细胞大小、胞质比例、核的颜色比较,中间部含有3种类型细胞:分别是细胞大、胞质多、胞核深红色,数量较少的嗜酸性细胞;细胞较小、胞质较少、核为淡紫色,数量最多的嗜碱性细胞;还有细胞最小、胞质极少、胞核红色,零星分布的嫌色细胞。远侧部经H.E.染成深红色,细胞排列呈团索状,细胞团之间有不规则的网状结构,网孔内分布窦状毛细血管。远侧部被狭长弧形的网状纤维明显分为头尾两部分(图版Ⅰ:7),头部的细胞排列紧密,腺细胞团索状程度比尾部低,细胞体积小,染色较尾部浅。尾部的细胞排列相对疏松,占远侧部的2/3,细胞间的裂隙多于头部,并且较大。头尾部均有较小的嗜碱性细胞呈滤泡状排列,中间形成管状腔隙,而较大的嗜碱性细胞常单独存在。远侧部与中间部相接触的细胞多数为嗜酸性细胞。垂体门脉毛细血管比较发达,周围分布一种特殊的空泡结构(图版Ⅰ:8)。嫌色细胞数量多,呈多边形,无胞质或者胞质很少,细胞膜模糊,但核膜清晰,核仁明显。

**2.2** 腺垂体远侧部的超微结构

在透射电镜下,根据垂体细胞的形态大小、胞质内分泌颗粒的大小、形状、电子密度和分布等特征,腺垂体远侧部的各类分泌细胞分别有生长激素(Growth homone, GH)分泌细胞、催乳激素(Prolactin, PRL)分泌细胞、促甲状腺激素(Thyrotropin, TSH)分泌细胞、促肾上腺皮质激素(Adrenocorticotrophic hormone, ACTH)分泌细胞和促性腺激素(Gonadotrophin, GTH)分泌细胞5种,以及非分泌细胞类型的滤泡-星形细胞。

**GH**细胞 生长激素分泌细胞近圆形或多边形,胞体直径8—10μm,细胞核极大,呈圆形,占据了细胞绝大部分,胞质极少。胞质内分泌颗粒数量很少,和细胞膜紧邻,多为一层排列,颗粒圆形,直径250—300nm,大小基本一致,但也有少量的微小颗粒,有一定数量椭圆形或圆形的线粒体以及高尔基体。细胞核内染色分布均匀,异染色质少,核仁明显,位于核中央(图版Ⅱ:9)。GH细胞常分布在微血管隙旁边。

**PRL**细胞 催乳激素分泌细胞呈长卵圆形或多角形,细胞长径10—12μm,短径6—8μm,胞质内分泌颗粒密集,形状为近圆形,多数颗粒直径达700nm,在所有分泌细胞中颗粒最大且密集。线粒体、高尔基体比较发达,同时,还有一些形状不规则的空泡。核形状不规则,边缘有明显的凹陷,核径为5—7μm,异染色质多,分散于整个细胞核中(图版Ⅱ:10)。

**TSH**细胞 促甲状腺激素分泌细胞呈卵圆形或多角形,细胞直径8—12μm,胞核近圆形。胞质内充满大小较为均匀的圆形分泌颗粒,直径200—300nm,颗粒的电子密度大(图版Ⅱ:11)。但有一些电子密度出现不同程度减弱、且边缘模糊、形状不规则的颗粒状物质。此外,还出现分泌颗粒相互融合的现象(图版Ⅱ:12)。大部分TSH细胞周围分布有滤泡-星形细胞。

**ACTH**细胞 促肾上腺皮质激素分泌细胞呈多边形,胞径15—20μm。细胞质所占比例大,胞质内线粒体极为丰富,形态各异,有长条形、椭圆形和圆形,线粒体有明显的横嵴。分泌颗粒不密集,稀疏分布在线粒体之间的空隙处,颗粒形态为规则的小圆点,直径约150nm,电子密度高,是所有分泌细胞中最小的颗粒。胞质中还见数量较多的粗面内质网片段,分散分布于线粒体之间,另外,偶见空泡于胞质中。细胞核较小,为长椭圆形,核内主要有常染色质,分布均匀(图版Ⅱ:13)。

**GTH**细胞 促性腺激素分泌细胞近圆形或卵圆形,细胞直径10—12μm,胞质内含分泌颗粒、线粒体、内质网和空泡。分泌颗粒圆形,数量一般,电子密度大。颗粒明显分为大小两种类型,大颗粒直径约500nm,小颗粒直径约200nm,此外,还有少量微小颗粒。空泡在胞质中大小不定、数量不等,一般比分泌颗粒大,甚至大几倍。核为圆形或椭圆形,核径4—7μm,异染色质少,分布在核膜边缘(图版Ⅱ:14)。在另一GTH细胞中可见许多电子密度中等的

微细颗粒聚集, 以及一些长椭圆形、电子密度较小的颗粒(图版Ⅱ: 15)。

嫌色细胞体积较小, 有长条形、圆形、多边形各种形态, 细胞多向外分枝突起, 称之为滤泡-星形细胞。在电镜下细胞核几乎与细胞等大, 染色深, 细胞质极少, 无分泌颗粒。胞核中主要有常染色质, 异染色质分布在核膜边, 核膜边缘不规则, 核孔明显(图版Ⅱ: 16)。

## 3　讨　论

硬骨鱼类脑垂体有前后型和背腹型两种类型[6]。根据乌龟脑垂体呈背腹排列的形态构造特点, 参照硬骨鱼类脑垂体类型划分标准, 乌龟脑垂体属背腹型, 由神经垂体和腺垂体2部分组成。神经垂体分化出神经叶是四足动物垂体的特征之一[7], 鱼类神经垂体多与中间部混杂在一起, 团头鲂 *Megalobrama amblycephala* 神经垂体呈束状, 并有许多分支伸入腺垂体中[8]。肺鱼(Lung fishes)和两栖类神经叶开始分化[9]。中国大鲵 *Andrias davidianus* (Blanchayd) 垂体的神经叶处于分化的较原始状态, 神经垂体后壁向尾部稍扩展[10]。乌龟垂体神经叶不发达, 位于神经部和中间部犬牙交错衔接的较广区域, 或与小部分中间部混合在一起。神经叶的分化明显体现了动物进化的过程, 这一结构与乌龟从水生到陆生的进化, 以及终生多为陆生, 但仍然未脱离水栖生活有密切的关系。

乌龟垂体中有一特殊的大空泡结构, 在其他动物中未见报道。这种大空泡位置十分固定, 均在神经叶与神经部之间, 且空泡后方是垂体门脉系统, 成为门脉系统出现的结构特征, 可对垂体门脉系统进行定位。鱼类的进化程度愈高, 前外侧部就愈发达[11]。在两栖动物中, 大鲵的远侧部占据了整个垂体的2/3[10]。乌龟的腺垂体占据了整个垂体的腹部大部分, 神经垂体仅在其背部的小部分, 腺垂体的远侧部占了整个垂体的80%, 具有更多的空间及明显分化, 是爬行动物进化的表现。

分泌颗粒的大小、形态、密度及分布特征是脑垂体分泌细胞结构和功能的主要表现。在乌龟的各类垂体腺细胞中, 分泌颗粒有一定变化, 催乳激素分泌细胞的颗粒最大, 促肾上腺皮质激素分泌细胞的颗粒最小, 而促性腺激素分泌细胞具有大、小颗粒并介于前两者之间。不论哪种细胞, 除了以上颗粒外, 另外在胞质中还有一定数量的微细颗粒, 并且在一些细胞中看到小颗粒聚集和与大颗粒融合的现象。关于分泌颗粒的释放, 有报道指GH细胞是以"胞吐"方式释放到胞间隙[12]。尼罗非鲫的GTH细胞在排卵期间大量小分泌颗粒以"胞吐"形式排入胞间隙, 并可在胞膜上看到"Ω"的轮廓, 同时在胞质内出现众多小空泡[13]。乌龟的垂体腺细胞中未明显看到这一现象, 不排除以相同方式进行颗粒释放。另外, 发现在同一细胞内分泌颗粒形态各异, 大小、电子密度不同以及颗粒融合过程, 表明颗粒的合成是从小到大, 通过小颗粒聚集和融合, 达到一定体积才释放。胞质中分泌颗粒的合成和释放是细胞活动活跃的重要特征。本研究中只有一种促性腺激素分泌细胞, 由于乌龟在产卵季节内进行多次产卵, 分泌颗粒发育出现不完全同步, 对乌龟的多次产卵具有特别意义。PRL细胞和TSH细胞正处在分泌颗粒合成的活跃阶段, 说明这两种细胞可能参与乌龟的繁殖活动。ACTH细胞分泌促肾上腺皮质激素, 在动物的应急反应中起到重要的作用。乌龟ACTH细胞数量少, 分泌颗粒很少, 与其他动物一致[14-15]。嫌色细胞与嗜色性细胞的主要区别是细胞较小、胞质极少、无分泌颗粒, 属非分泌类型细胞。有学者认为嫌色细胞加强了神经垂体和腺细胞之间的联系作用, 也有认为参与了分泌活动, 在激素运输中起作用[14]。

生长激素分泌细胞在尼罗非鲫 *Oreochromis nilotica*、三角鲂 *Megalobrama terminalis*、南方鲇 *Silurus meridionalis* 等鱼类的脑垂体中具有形态结构相似的特征[13, 16, 17], 乌龟的GH细胞除了具有与上述相同的特征如胞体圆形、球状核较大、有线粒体、高尔基体等之外, 最大的区别是乌龟的GH细胞胞质极少, 核几乎占据整个细胞, 分泌颗粒很少。由于取材时乌龟处于正常的生长和产卵季节, 而非冬眠期。同时, 分泌颗粒的形态、大小和电子密度与其他垂体细胞的分泌颗粒没有本质上差别, 也与上述所举的动物GH细胞的分泌颗粒只是在数量上明显悬殊的差别而已。表明实验中的乌龟GH细胞的结构及功能已经达到发育成熟。根据本研究中GH细胞具有核极大、分泌颗粒稀少等特点, 是否决定了乌龟在生命周期中生长缓慢、寿命较长的独有的生长特性, 是值得进一步探讨并从其他方面作证实。

## 参考文献:

[1] Cao F J, Li C L, Liu C W, *et al*. Micro and ultra-structure of peripheral blood in tortoise (*Chinemys reevesii* gray). [J] *Acta Hydrobiologica Sinca*. 2001, **25**(3): 261—267[曹伏君, 李长玲, 刘楚吾, 等。乌龟外周血细胞的显微和超微结构。水生生物学报, 2001, **25**(3): 261—267]

[2] Zhu X P, Du H J, Zhou L, *et al*. Genetic diversity analysis of Chinese three-keeled pond turtle (*Chinemys reevesii*) by rapd. [J] Acta Hydrobiologica Sinca. 2005, **29**(2): 167—171. [朱新平, 杜合军, 周莉, 等。乌龟遗传多样性的 RAPD 分析。水生生物学报, 2005, **29**(2): 167—171]

[3] Wingstrand K G. Comparative anatomy and evolution of the hypophysis. In The Pituitary Gland (1) [M]. Berkeley and Los Angeles: University of California, 1966, 58~ 146

[4] Yip D Y, Lofts B. Adenohypophysial cell-types in the pituitary gland of the soft-shelled turtle, *Trionyx sinensis*. I. Seasonal cycles[J]. *Cell Tissue Res, Aug*. 1976, **170**(4): 523~ 537

[5] Zhou G T. The study of growth of *Chinemys reevesii* and *Mauremys mutica*. [J]. *Fishery of Inland*. 2003, (2): 35[周贵潭. I 龄乌龟与黄喉拟水龟生长的初步研究. 内陆水产, 2003, (2): 35]

[6] Shanghai Fisheries College. Fish Physiology[M]. Beijing: Agriculture Press. 1961, 29—68[上海水产学院. 鱼类生理学. 北京: 农业出版社. 1961, 29—68]

[7] Bentley P J. Comparative Vertebrate Endocrinology[M]. London: Cambridge University Press. 1976, 35—54

[8] Wang W, Wang Y M, Du K H. The micro-and ultra-structure study of pituitary of *Megalobrama amblycephala* and the changes of GTH cell in the process of indnced maturation[J]. *Journal of Electron Microscope*. 1995, (2): 170—174. [王文, 王韫明, 杜开和. 团头鲂脑垂体的显微结构和超微结构以及其 GTH 细胞在人工催产工程中的变化. 电子显微学报, 1995, (2): 170~ 174]

[9] Ma K Q, Zheng G M. Comparative anatomy of vertebrate[M]. Beijing: High Education Press. 1984, 46—89. [马克勤, 郑光美. 脊椎动物比较解剖学. 北京: 高等教育出版社. 1984, 46—89]

[10] Zhang Y H, Ren Y H, Liu Q H, The micro-and ultra-structure study of pituitary of *Andrias davidianus* (Blanchayd) [J]. *Journal of Anatomy*. 1997, **28**(3): 244~ 247[张育辉, 任耀辉, 刘全宏等. 中国大鲵垂体的显微与超微结构观察, 解剖学报, 1997, **28**(3): 244~ 247]

[11] Zhu X. Fish procreation and development, growth and anomaly of its posterity[M]. Beijing Science Press. 2000[朱冼. 鱼类的生殖及子代的发育、生长与变态. 北京: 科学出版社 2000]

[12] Leathland J F, Ball J N, Hyder M. Structure and fine structure of the hypophyseal pars distalis in indigenous African species of the genus Tilapia[J]. *Cell Tissue Res*, 1974, **149**: 245—266.

[13] Fang Z Q, He A W. Ultrastructure of proximal pars distalis of adenohypophysis in *Oreochromis nilotica* [J]. *Journal of Fishery Science of China*. 2002, **9**(3): 207—210[方展强, 何艾文. 尼罗非鲫腺垂体中外侧部的超微结构. 中国水产科学, 2002, **9**(3): 207—210]

[14] Matthej J. The ACTH cells in the adenohypophysis of the Mexian cavefish, *Anoplichthys jordani*, as identified by metopitone treatment [J]. *Z zelfforsch Mikrosk Anat*, 1968, **93**: 558~ 595

[15] Nagahama Y, Yamamoto K. Fine structure of the glandular cells in the adenohypophysis of the kokanee[J], *Oncorhynchus nerka*. *Bull facfish*, 1969. **20**: 159~ 163

[16] Lin G H, Fang Z Q, Liu A W. Ultrastructure of the pituitary in *Megalobrama terminalis*[J]. *Journal of South China* Normal University. 2003, **4**: 93—99. [林国辉, 方展强, 林爱薇. 三角鲂(*Megalobrama terminalis*)脑垂体的超微结构. 华南师范大学学报, 2003, **4**: 93—99]

[17] Xie B W, Yue X J, Zhang Y G, *et al*. Studies on the development of the pituitary in *Silurus meridionalis*. [J] *Acta Hydrobiologica Sinca*. 2004, **28**(6): 599—606. [谢碧文, 岳兴建, 张耀光, 等。南方鲇脑垂体发育的研究。水生生物学报, 2004, **28**(6): 599—606]

# STUDIES ON THE MICRO-STRUCTURE OF PITUITARY GLAND AND ULTRASTRUCTURE OF ADENOHYPOPHSIS IN *CHINEMYS REEVESII*

LIU Wen-Sheng and LI Yong

*(College of Animal Science, South China Agricultural University, Guangzhou 510642)*

**Abstract:** *Chinemys reevesii* is an important cultivated aquatic animal in China. It has values for food and Chinese medicine. In the paper, it was used to study on the pituitary gland of *Chinemys reevesii* which was 3-year-old female individual with weight between 325g to 490g by microscope and transmission electron microscope. The results showed that there were two major portions of the pituitary gland, the handle-shaped neurohypophsis and the oval adenohypophsis. As the neurohypophsis was situated over the tail region of adenohypophsis, the pituitary gland of the turtle belonged to dorsoventral style. The nerve lobe of the neurohypophsis was not developed enough. The adenohypophsis was further divided into pars distalis(PD) and pars intermedia(PI). There were some characteristic vacuoles of sinusoid in pars intermedia. The pars distalis was composed of three main kind of cells, acidophilia, basophil and chromophobe. Under transmission electron microscopy, the pars distalis of adenohypophysis mainly had 5 secretory hormone cell types, including growth hormone (GH) cell, prolactin (PRL) cell, thyrotropin (TSH) cell, adrenocorticotrophic hormone (ACTH) cell, gonadotrophin (GTH) cell and non-secretory type follicule-satellite cell (FS). It was the most different that *Chinemys reevesii* had big nucleus and less secretory granules in the growth homone cell from other animals. These were possibly associated with the biological characters of slow growth and long-live life in *Chinemys reevesii*.

**Key words:** *Chinemys reevesii;* Pituitary gland; Ultrastructure; Growth hormone cell

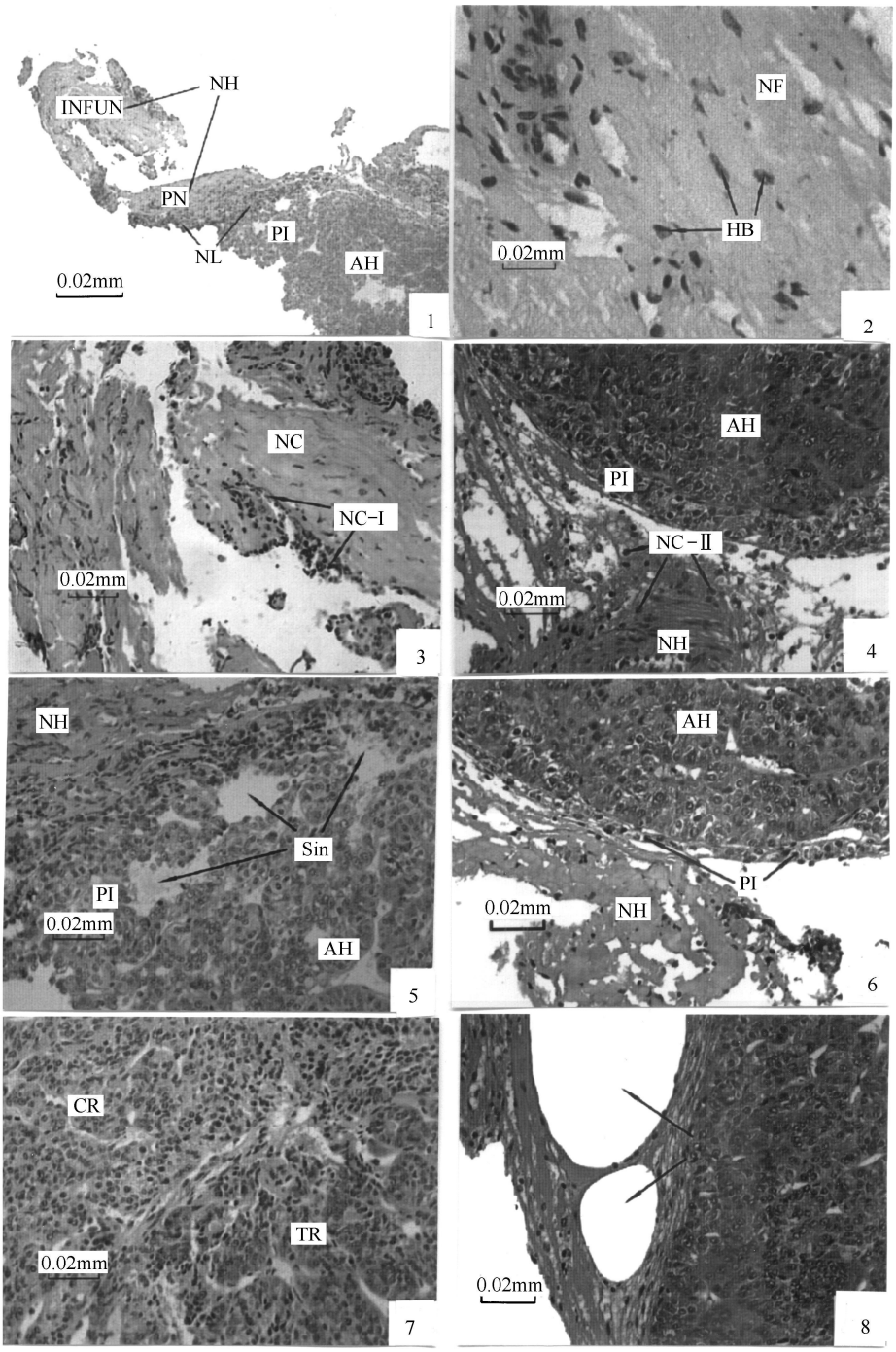


## 图版Ⅰ

1. 神经垂体(NH)和腺垂体(AH): 漏斗部(INFUN)、神经部(PN)、神经叶(NL)和中间部(PI)。× 100; 2. 赫令氏体(HB)与神经分泌纤维(NF)。× 1000; 3. Ⅰ型神经胶质细胞(NG-Ⅰ)。× 400; 4. Ⅱ型神经胶质细胞(NG-Ⅱ)。× 400; 5. 中间部(PI)的窦状隙(Sin)。× 400; 6. 单层细胞的中间部(PI)。× 400; 7. 远侧部: 分为头部(CR)和层部(TR)。× 400; 8. 特殊的空泡结构(←)。× 400

1. Neurohypophysis (NH) and adenohypophysis (AH): infundibulum (INFUN), pars nervosa (PN), nerve lobe (NL) and pars intermedia (PI). × 100; 2. Herring body (HB) and neur-secretory fiber (NF). × 1000; 3. Neuroglia cell-Ⅰ (NG-Ⅰ). × 400; 4. Neurogia cell-Ⅱ (NG-Ⅱ). × 400; 5. Sinusoid (Sin) in pars intermedia (PI). × 400; 6. Monolayer cell of pars intermedia (PI). × 400; 7. Pars distalis was divided into two parts, cephalic region (CR) and tail region (TR). × 400; 8. Characteristic vacuole (←). × 400

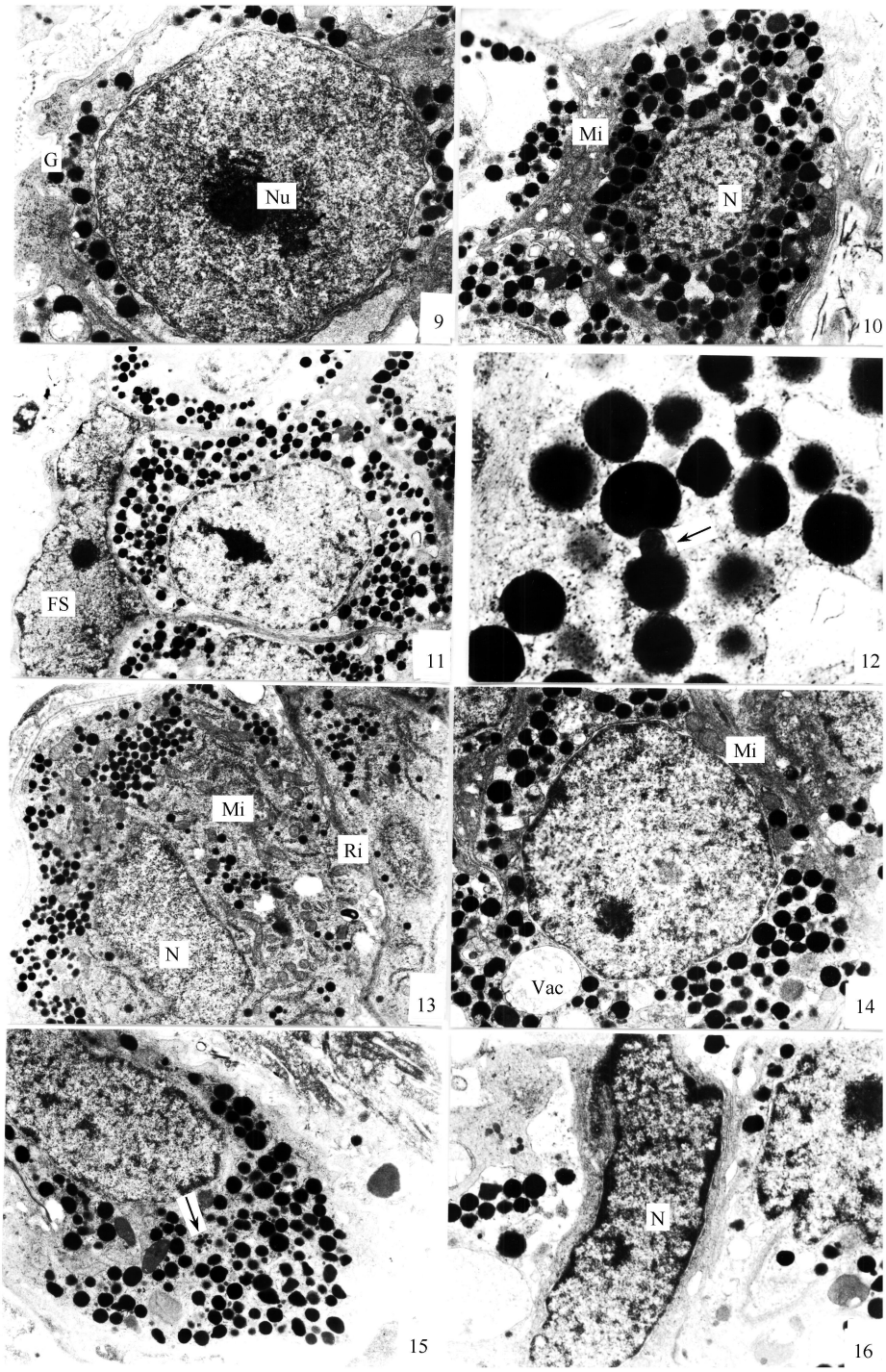


## 图版 II

9. 生长激素分泌细胞: 示核仁(Nu)、分泌颗粒(G)。× 9300; 10. 催乳激素分泌细胞: 示细胞核(N)、线粒体(Mi)。× 6800; 11. 促甲状腺激素分泌细胞, 傍滤泡-星形细胞(FS)。× 4800; 12. 分泌颗粒溶合(←)和电子密度淡化现象。× 30000; 13. 促肾上腺皮质激素分泌细胞: 胞核(N)、线粒体(Mi)、粗面内质网(Ri)。× 6800; 14. 促性腺激素分泌细胞: 线粒体(Mi)、空泡(Vac)。× 6800; 15. 促性腺激素分泌细胞: 示微小颗粒聚集(←)。× 6800; 16. 滤泡-星形细胞: 胞核(N)。× 9000

9. Growth homone cell: nucleolus(Nu), secretory granules(G). × 9300; 10. Prolactin cell: Nucleus(N), mitochondria(Mi). × 6800; 11. Thyrotropin cell, follicule-satellite cell(FS). × 4800; 12. Secretory granules fused (←). × 30000; 13. Adrenocorticotrophic hormone cell: nucleus(N), mitochondria(Mi), endoplasmic reticulum(Ri). × 6800; 14. Gonadotrophin cell: mitochondria(Mi), vacuole(Vac). × 6800; 15. Gonadotrophic hormone cell: micro granules(←). × 6800; 16. Follicule-satellite cell: nucleus(N). × 9000