南方鲇中肾的发生及肾单位的发育

岳兴建[1,2] 张耀光[1] 谢碧文[1,2] 王志坚[1]
(1. 西南大学, 三峡库区生态环境教育部重点实验室, 水产科学重庆市市级重点实验室, 重庆 400715;
2. 内江师范学院化学与生命科学系, 内江 641112)

摘要: 应用组织学、组织化学技术对南方鲇(*Silurus meridionalis* Chen)肾的发生及肾单位的发育进行了详细研究。结果表明: 中肾的发生始于出膜后 24h, 其发生、发育过程可分为间充质细胞聚集、中肾小泡出现、肾小管芽形成、肾小体发生、初级肾单位形成、初级肾单位成熟及第二、三级肾单位发生等时期。出膜后 19d, 前肾解体时, 第一代中肾单位才开始行使功能。19d 至 3 月龄幼鱼中肾有大量间充质细胞。中肾肾单位的发育包括分化前期、分化期、发育期、成熟期 4 个时期。幼鱼 PI 上皮细胞具有大型 PAS 阳性颗粒是由于肾单位发育不完善, 血管球有较大的通透性所致, 也是区别于成鱼肾单位的明显特点。3 月龄至 2 龄个体肾中仍有大量发育中的肾单位。

关键词: 中肾; 肾单位; 发生; 组织学; 南方鲇
中图分类号: Q959.4 文献标识码: A 文章编号: 1000-3207(2008)03-0365-08

有关硬骨鱼类中肾发生的形态学研究, 仅见少量文献[1, 2]。国外学者将细点牙鲷(*Dentex dentex*)中肾的发生简单分为 4 个阶段[2]; 国内学者在青鱼(*Mylopharyngodon piceus*)、泥鳅(*Misgurnus anguillicaudatus*)器官的早期发生中述及了相关组织的位置, 但没有对中肾发生的描述[3, 4]。对众多鱼类来说, 肾发生、发育的研究尚缺乏较系统的资料。本文通过对南方鲇中肾发生、中肾肾单位发育过程的研究, 探讨鱼类器官发生、发育的一般规律, 为鱼类发育生物学积累组织形态学基础资料。

1 材料与方法

1.1 材料 2001 年 3—4 月在嘉陵江北碚-合川段收集南方鲇(*Silurus meridionalis* Chen)亲鱼 2 对, 人工催产授精, 所得受精卵经人工控温孵化。胚胎、幼鱼材料直接用于肾组织发生、发育观察; 1—6 月龄、1 龄、2 龄鱼取材用于幼鱼肾的形态、发育的观察。6 月龄、1 龄、2 龄鱼从嘉陵江网箱养殖船上购买。6 月龄鱼 4 尾, 体长 232—263mm, 体重 100—145g; 1 龄鱼 4 尾, 体长 465—480mm, 体重 1200—1300g; 2 龄鱼 4 尾, 体长 530—600mm, 体重 1200—2100g。

1.2 方法 人工授精所得受精卵于室内水池中孵化(孵化温度(21±0.5) ℃), 从原肠期开始进行连续观察、取材。原肠期到胚胎孵化期每 3h 取材 1 次, 出现明显外形变化时增加取材 1 次, 出膜后 6h、12h、18h、24h、48h、62h 各取材 1 次, 第 3 至第 13 天每天取材 1 次, 以后于第 16、第 19、第 22、第 26、第 30、第 34、第 45、第 56、第 70、第 90 天各取材 1 次, 幼鱼到亚成体肾的发育, 取 2、3、6 月龄, 1 龄、2 龄鱼肾组织。胚胎材料每期收集 30—50 个, 仔鱼材料 15—20 个, 较大个体材料 5—8 个。出膜前和孵化后卵黄囊期仔鱼用 Smith's 液固定 16h, 换水法洗 16h 去固定液, 其间换水多次。卵黄囊消失以后个体材料用 Boun's 液或 Carnoy's 液固定。材料经 30%、50% 酒精脱水 15—20min, 保存在 70% 酒精中。较大幼鱼去头、尾, 再大个体则取出肾于 Boun's 液或 Carnoy's 液固定。常规石蜡包埋, 切片时进行横、纵、矢状连续切片, 胚胎及幼鱼材料切片厚度 5—7μm, 苏木精-伊红(HE)染色或者过碘酸-Schiff's 液-苏木精(PAS-H)染色。Nikon 研究用显微镜观察、照相。

胚胎及幼鱼发育的时期划分按谢小军标准[5, 6]。从出膜到 3 月龄, 分别以鸡蛋黄、水蚯蚓、饵料鱼饲养, 用加热管、加热线圈维持水温度(21±0.5) ℃。中肾肾单位发育的分期参考软骨鱼类中肾

收稿日期: 2007-05-10; 修订日期: 2007-09-14
基金项目: 水产科学重庆市市级重点实验室基金项目(2009-06)资助
作者简介: 岳兴建(1970—), 男, 四川峨眉人; 博士研究生, 讲师; 主要从事动物形态与发育研究。E-mail: silurus@sohu.com
通讯作者: 张耀光, E-mail: zhangyg@swu.edu.cn

单位发育及人类、爬行类胚胎后肾单位发育的标准[7—9], 根据肾小管细胞形态、染色反应、细胞高度、肾小球毛细血管的发达程度及肾小囊形态大小等对中肾单位的发生分期。

2 结 果

2.1 中肾的发生与形成

间充质细胞增殖形成生中肾桥 出膜 24h, 体长 6.5mm, 鳃血液循环期。9—17 肌节之间为中肾发生区, 背主动脉和 wolff's 管之间, 出现零星分布的间充质细胞, 其胞核嗜碱性较强(图版 ⅳ-1, MCC), 来源不明。wolff's 管为直管, 细胞质具有较强的嗜碱性, 细胞矮柱状, (8.4—12.0) μm × (4.8—6.0) μm, 管腔径约 3.6—7.2μm(图版 ⅳ-1, WD)。

出膜 48h, 体长 8.2mm。15—17 肌节处, wolff's 管背部, 右后主静脉两侧嗜碱性的圆形或椭圆形间充质细胞更多, 从前到后增殖、连接为带状形成生中肾桥(图版 ⅳ-2, MNB)。6—10 肌节处, wolff's 管由于增长而发生扭曲, 切面上成泡状, 其间有少量的间充质细胞侵入(图版 ⅳ-3, WD), 10—17 肌节间 wolff's 管为直管。出膜 62h, 体长 9.0mm, 15—17 肌节生中肾桥细胞明显增多。

中肾小泡出现及肾小管芽形成 出膜 4d, 体长 11.2mm。11—17 肌节处, 增多的间充质细胞聚集于 wolff's 管的背部。局部区域, 有少数细胞在 wolff's 管的诱导下, 聚集为致密团状, 形成中肾肾单位原基-生中肾细胞团(图版 ⅳ-4, MNM)。切面上可见 8—20 个生中肾细胞聚集在一起, 染色与其他间充质细胞一致, 但胞间紧凑, 胞体稍小, 细胞质较少, 强嗜碱性。一些细胞团中央出现空隙, 形成中肾小泡, 其细胞柱状, 高约 14.4μm(图版 ⅳ-5, MNV)。中肾小泡向 wolff's 管膨大, 挤压, 致使 wolff's 管凹陷(图版 ⅳ-4、5, WD)。出膜 5d, 体长 11.7mm。中肾小泡延长为管状, 形成肾小管芽。肾小管芽垂直于 wolff's 管向背部延伸, 细胞高柱状, 高约 14.0—16.0μm, 强嗜碱性(图版 ⅳ-6, RTB)

肾小体发生及初级肾单位形成 出膜 6d, 体长 13.8mm。中肾在鳔后横切面积增大至(72.0—84.0) μm × (218.0—240.0) μm。其中央部分为右后主静脉, 两侧为肾组织间充质细胞或中肾小泡、发生中的中肾管。整个中肾区域, 除了 wolff's 管之外, 主要由强嗜碱性的间充质细胞、中肾小泡、肾小管芽组成。肾小管芽在组织中延长、扭曲, 前段形成次级中肾管(图版 ⅳ-7, SND), 后段形成肾小管(图版 ⅳ-7, RT)。肾小管末端有嗜碱性细胞聚集, 形成内生细胞团, 为肾小体发生的原始阶段(图版 ⅳ-7, PRC)。出膜 7d, 体长 14.2mm。新生血管球细胞团分化出少量毛细血管。肾小囊脏层、壁层细胞均为立方形。

出膜 8d, 体长 15.4mm。第 12 肌节之后, 次级中肾管已经多处与直管状 wolff's 管贯通, wolff's 管已与中肾系统连通可称为"中肾管"。中肾管壁细胞胞质略呈嗜酸性。在 12—17 肌节, 大量的实心或空心的中肾小球、中肾小泡陆续发生, 并形成较多尚未成熟的第 1 代肾小体(图版 ⅳ-8, PRC)。次级中肾管直径 18.0—24.0μm, 细胞柱状, 核椭圆形, 核仁一个, 明显, 细胞嗜碱性很强(图版 ⅳ-8, SND)。左右后主静脉穿过头肾后, 在中肾管内侧, 向后延伸。左后主静脉在向后延伸的过程中逐渐消失, 右后主静脉向后穿过中肾, 在尾部形成尾静脉。

出膜 10d, 体长 16.9mm。肾小管上皮顶部出现 PAS 强阳性的刷状缘(图版ⅳ-9, 箭头示), 细胞质强嗜碱性。中肾中有大量生中肾细胞团、中肾小泡、肾小管芽、第一代肾单位形成, 其间充满大量间充质细胞。

初级肾单位的成熟及第二、三级肾单位发生 出膜 16d, 体长 25.4mm。中肾管与前肾仍然相连, 管壁细胞 PAS 阳性。鳔背后的肾索位置只有淋巴样细胞存在。随着鳔的增长及向后延伸, 其背部的中肾组织逐渐退化形成肾索, 但其中尚有蟠曲的中肾管存在。鳔后部的肾组织发育受阻, 其两侧肾组织发育, 从而形成成体肾的前部。次级中肾管直径 30.0—33.6μm, 细胞略微立方形, 约 12.0μm × 10.8μm(图版ⅳ-10, SND)。次级中肾管上, 开始诱导产生中肾单位, 这就是第二级中肾单位的发生。此时初级肾单位尚未完全成熟, 毛细血管球较大, 肾小体直径 84.0μm, 肾小管顶部 PAS 阳性, 未完全分化(图版ⅳ-10)。

出膜 19d, 体长 28.54mm。中肾单位已经分化出肾小管各段, 其第一近端小管细胞顶部出现强烈 PAS 阳性刷状缘, 细胞质中出现 PAS 阳性且嗜伊红大型颗粒(图版 ⅳ-11, 箭头)。鳔背部连接前肾和中肾的中肾管已经完全退化, 余下的中肾管细胞增高到 16.8—18.0μm, 核基位, 细胞顶部 PAS 阳性(图版 ⅳ-12, 箭头), 管外有少许结缔组织(图版 ⅳ-12, △)。次级中肾管顶部大多开始出现 PAS 阳性物, 但少而弱, 管外尚无结缔组织存在。

2.2 幼鱼中肾及中肾肾单位的发育

出膜 19d 至 3 月龄, 体长 28.5—138.0mm (21.5—27.5℃)。中肾行使泌尿功能, 但肾单位尚未完全发育成熟, 其组织内有较多的间充质细胞、发育各时期的中

肾单位, 表现出与成鱼肾单位的明显差异。3 月龄至 2 龄鱼中肾中仍然有大量处于各发育时期的中肾单位。

2.2.1　间充质细胞

细胞直径 3.6—6.0μm, 核较大, 占细胞体积绝大部分, HE 染为深蓝色。这些细胞和成鱼中肾中的淋巴髓样组织有较大区别, 间充质细胞主要在肾组织边缘区域群集或分布于发生的肾单位之间, 细胞团松散, 在肾中部区域, 聚集的间充质细胞较少(图版㊃14、15, MCC) , 细胞群中缺乏血窦; 处于生长发育的个体, 肾边缘区域是一个组织增生区域; 成鱼淋巴髓样组织细胞大小不一致, 其中有丰富的血窦。

2.2.2　各发育期中肾肾单位

幼鱼从中肾开始发生, 随着个体的生长发育, 中肾肾单位不断发生。往往在同一幼体中肾的边缘, 不同发育阶段的中肾肾单位均可以观察到。

分化前期　生中肾细胞团形成和肾小管芽形成时期。在上一级中肾管的诱导下, 散布在中肾中的间充质细胞聚集为生中肾细胞团(图版㊃13, MNM) , 随后其中出现空隙形成中肾小泡。各级中肾管诱导产生的中肾小泡延伸的方向均不确定, 可向各个方向生长发育。中肾小泡延长为肾小管芽, 其接近于中肾管一侧的细胞挤压中肾管, 并与之贯通。肾小管芽在肾组织中分裂增殖, 伸长, 扭曲。前端接近中肾管的部分以后发育形成次一级的中肾管和各级收集管, 后部盲端部分, 随着细胞的增生而剧烈扭曲, 将发育为肾单位的主要部分。

分化期　肾小管各段分化时期。肾小管常常扭曲为一团状结构, 各部分排列紧密, 其中没有或仅有少量其他填充细胞存在。较早时期, 没有 PAS 阳性物(图版㊃14) 。稍后时期, 在一些靠近肾小囊的肾小管中, 细胞顶部出现 PAS 阳性物, 近端小管部分开始分化出来, 这是最早的肾小管的分化(图版㊃15, P) 。各段肾小管细胞矮柱状, 细胞核强嗜碱性, 细胞质略嗜碱性。肾小体尚处于原始状态, 由原始的肾小囊及间充质细胞团组成。肾小囊呈杯状, 由内外两层细胞构成, 两层细胞之间的囊腔狭小。肾小囊脏层细胞立方形, 排列紧密, 壁层细胞立方形或矮柱状。肾小体尚未完全形成, 血管球由向肾小囊腔内陷发生的未分化细胞团构成, 细胞排列不规则, 体积较大, 胞间界限不清晰, 血管球中无毛细血管, 细胞强嗜碱性, 胞核较大。早期肾小体细胞间缺乏 PAS 阳性物。后期细胞团增大, 毛细血管开始形成, 这些细胞开始形成基膜, 有极弱的 PAS 阳性物存在, 细胞嗜碱性较强(图版㊃14、15, PRC) 。

发育期　发育早期(图版㊃16) , 肾小管进一步分化, 雏形已经形成, 可以分辨出颈段、近端小管 (P) 、远端小管 (DS) 。肾小管各段细胞的顶部有不同程度的 PAS 阳性物出现, 在 P 段尤为明显。各段肾小管聚集在发育中的肾小体周围, 在肾小管之间有一些毛细血管形成, 同时有一些淋巴细胞迁入形成肾管之间的拟淋巴组织。在 P 段, 细胞高度增加明显, 细胞呈柱状, 细胞质嗜碱性很弱, 其中已经有一些 PAS 阳性颗粒出现。血管球已经分化出少量结构清晰的毛细血管, 毛细血管基膜 PAS 阳性较强。肾小囊腔扩大, 脏层与血管球紧密结合, 细胞立方形。壁层细胞为扁平状。发育晚期(图版㊃17) , 除了 NS 以外, 各段肾小管直径均有明显的增大, 细胞质增多, 第一、第二近端小管(PI, PII) 分化出来, 各段可以区分。PI 段, 细胞高柱状, 顶部刷状缘丰富, PAS 强阳性, 细胞质中有少量 PAS 阳性颗粒, 并逐渐增多, 胞质仍然弱嗜碱性。肾小管之间有较多的拟淋巴细胞迁入填充。肾小体 (RC) 血管球进一步增大, 由成簇的毛细血管组成, 毛细血管数量明显增多。肾小囊腔增大, 壁层细胞和脏层细胞均扁平。以后肾小球进一步发育, 血管球直径、肾小囊腔进一步增大。

成熟期　成熟期肾单位已具排泄功能, 是幼体肾主要功能单位。但与成体还有重大差别, 特点明显: 肾小体直径 61.0—75.6μm, 鲍曼氏囊间隙 9.6—15.6μm。发育成熟的肾小球毛细血管明显, 血管球发达。血管球中内皮细胞核苏木精染色较发育期的肾小球浅(图版㊃18, RC) 。NS 细胞立方形, 高 4.8—6.0μm, 细胞顶部有极少量 PAS 阳性物质。整个肾小体 NS 长约 84.0—96.0μm (图版㊃18, 19, NS) 。第一近端小管 (PI) 细胞高柱状, 高 18.0—21.6μm, 宽约 3.6—6.0μm, 切片上胞间界限不清楚。刷状缘嗜碱性、PAS 强阳性。细胞顶部和成体一样的强 PAS 阳性带。细胞质中有大量较大的伊红深染、PAS 强阳性颗粒, 这是发育尚未完全的幼体中肾最大的特点(图版㊃19、21, PI) 。PII 段细胞柱状, 高 14.4—15.6μm, 宽约 4.8—6.0μm, 胞间界限清晰。核径 3.6—4.2μm, 位于中部或偏基底部。细胞质中嗜伊红颗粒、PAS 阳性颗粒少而小, 细胞顶端具有嗜伊红性强的 PAS 阳性刷状缘, 但较 PI 段矮, 也无顶部 PAS 阳性带(图版㊃20、22、23, PII) 。DS 细胞立方形, 高 7.2—9.6μm, 细胞质弱 PAS 阳性, 细胞之间界限清晰; 核居中; HE 染色细胞质嗜酸性较强, 染为均匀明亮粉红色细小颗粒 (图版㊃23, DS) 。集合管

(CS)细胞立方形,高 4.8—6.0μm,管径细小,PAS 阳性较远端小管稍强;细胞略嗜伊红,不如 DS 强,细胞形态完整(图版㊃23,CS)。在以上各段肾小管中,上皮细胞都没有成鱼中肾小管所存在游走细胞,但在1—2龄较大个体中的成熟期中肾单位,则大量存在(图版㊃25,DC)。收集管(CD)细胞为矮柱状,细胞高 9.6—13.2μm,宽约 4.8—7.2μm。核圆形位于细胞基部或居中。细胞质嗜酸性。细胞顶部边缘,HE 染色显示嗜酸性较细胞质其他部分强(图版㊃24,CD),PAS 染色强阳性。管道外为厚度 2.4—42.0μm 不等的结缔组织。

由 wolff's 管诱导产生形成的次级中肾管,以后又诱导产生各级中肾管。各级中肾管在诱导产生下一级中肾管之后,在管道外也逐渐形成结缔组织。在新近发生的中肾管中,则还没有结缔组织形成,越早形成的中肾管结缔组织越厚。体长 94.0mm 时,原 wolff's 管转变而来的中肾管直径达到 108.0μm。

2.3 3月龄—2龄鱼中肾

随着幼体的发育,中肾逐渐增大,肾单位不断增多。在生长发育的中肾组织中都有大量强烈嗜碱性的间充质细胞存在。3 月龄,体长 138.0mm 以后幼体,部分肾单位才开始出现和成体相同的细胞形态。6 月龄至2龄鱼,体长232.0mm 以上,与成体形态一致的肾单位逐渐占多数。但肾后部、边缘等区域,仍然可以见到一些聚集的间充质细胞。组织中往往也可以见到一些发育中的中肾单位。3 月龄以后的成熟期肾单位上皮中,像成熟肾单位一样,除了 NS 以外,各段小管均有深染的游走细胞存在(图版㊃25,DC)。

3 讨 论

3.1 中肾发生与中肾原基细胞的起源

在鱼类,有关中肾发育的资料实际上不多。中肾的发生较晚,通常在出膜以后,起源于来源不明的间充质细胞形成的生中肾桥,其细胞聚集形成柱状结构,衍生为中肾单位[1,2,10,11]。细点牙鲷(*Dentex dentex*)中肾的发生被粗略地分为 4 个阶段:第一阶段,出膜后 2d,干细胞分布于前肾管之间;第二阶段,干细胞之间明显观察到动脉和静脉;第三阶段,出膜后 17d,中肾单位出现,造血组织大量发生;第四阶段,出膜后 24d,大量血管球形成[2]。

南方鲇中肾发育起始于出膜后 24h,全长 6.5mm 时。此时仅有零星的间充质细胞形成,以后间充质细胞逐渐增多并形成生中肾小桥,直到出膜 4d,全长 11.2mm 左右时,形成中肾小泡。出膜 7d,全长 14.0mm 时,肾小球才开始发生。出膜 16d,体长 25.4mm 后,肾单位逐渐成熟。出膜 19d,体长 28.54mm 时,肾单位才出现幼鱼肾单位的特征,近端小管细胞 PAS 强阳性,表现出与成体肾单位相似的较强重吸收功能[12],与细点牙鲷(*Dentex dentex*)发育的第 3、4 阶段时间相近[2]。

Newstead 将生中肾桥出现作为中肾发生的开始[1]。在南方鲇观察到生中肾桥实际上是 wolff's 管背部的间充质细胞增殖,并聚集形成联系左右 wolff's 管的间充质细胞群,也就是细点牙鲷中肾发生的第一阶段[2]。因此南方鲇中肾的发生比 Newstead 叙述的以中肾桥出现作为中肾发生的开始还要早。

南方鲇中肾发育的原基细胞来源不清楚。根据普遍的关于鱼类、两栖类及羊膜类中肾原基来源的观点,它们是由体节处的生肾节发生而来的[10,11,13]。由于南方鲇幼体生长发育过程中的侧板中胚层部分很小,并且较早就分别与消化道、体壁融合,其生肾带并不明显,中肾并非直接由生肾带发育而来。但在中肾发育早期,观察到在 wolff's 管背侧等部位有嗜碱性间充质细胞的存在,并逐渐增多,且散布在中肾发生部位即 wolff's 管周围,不分节,并由此发育形成中肾。

3.2 南方鲇中肾肾单位发育的特点

南方鲇中肾肾单位的发育显示出如下特点:(1)第一代中肾小泡形成的细胞团,是由组织中的间充质细胞聚集而形成。它们并不分节排列,每个体节的生肾小泡形成的数目也为一到几个,发生的先后也不同,有的肾小体已经形成,次级中肾管已经开始诱导中肾小泡形成了,在 wolff's 管周围还有大量的中肾小泡诱导产生。从位置上讲,中肾小泡随机地在组织中发生。(2)中肾肾单位发育的过程中,中肾小泡直接伸长形成直管道,不形成外小管,肾单位也不与体腔相通。而对于成体同是中肾的两栖类来说,在中肾肾单位发生的过程中,中肾小泡的腹面形成外小管,开口为肾孔,与体腔相通[13]。(3)中肾小泡直接延长形成肾小管芽,近中肾管部分与中肾管贯通。肾小管是由肾小管芽的后段部分发育而来,其盲端形成肾小体。两栖类则在中肾小泡的内侧形成内小管与中肾管相通[13]。(4)由组织中大量的间充质细胞聚集在各级中肾管周围,形成次级中肾小泡及以后的各级中肾小泡。在两栖类,则是通过内小管末端分出细胞团的方式形成各级中肾小泡[13]。(5)中肾小泡的发生方向不确定,可以在肾中向各个方向生长发育。所以成体中肾肾单位散布于肾组织

中。高等动物则不同, 肾组织分区明显, 中肾肾单位的发育有一定方向性和区域特性。(6) 在肾小管盲端, 形成肾小囊时, 不像软骨鱼类如小点猫鲨(*Scyliorhinus caniculus*)[7]、爬行类等形成明显的匙状结构[9], 而是形成一内陷杯状结构, 这与细鳞大麻哈鱼(*Oncorhynchus gorbuscha*)等硬骨鱼类相同[1]。这可能与硬骨鱼类发育过程中中肾肾单位的不定向发生、肾小管局部形成团状结构有关。(7) 肾单位发生的活跃区域是肾边缘区域。南方鲇中肾肾单位的发育模式(图 1)。

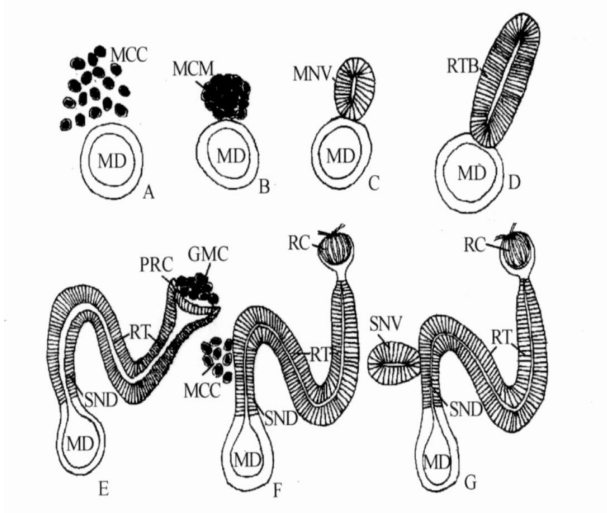

图 1　南方鲇中肾肾单位的发育模式图(A—G 代表发育顺序)

Fig 1　The meso-nephric developmental schematic diagram of *silurus meridionalis* chen

GMC: 肾小球间充质细胞(Glomerulargenic mesenchymal cells); MCC: 间充质细胞(Mesenchymal cells); MCM: 生中肾细胞团(Mesonephrogenic cellular mass); MD: 中肾管(Mesonephric duct); MNV: 中肾小泡(Mesonephric vesicle); RTB: 肾小管芽(Renal tubule bud); PRC: 原始肾小囊(Primal renal capusule); RC: 肾小体(Renal corpuscle); RT: 肾小管(Renal tubule); SND: 次级中肾管(Sub-mesonephric duct); SNV: 次级中肾小泡(Sub-mesonephric vesicle)

3.3　中肾组织在幼鱼与成体的差异及 PAS 染色在肾发生过程中的意义

南方鲇中肾组织和肾单位在幼鱼和成鱼[12]中存在明显的差异, 主要体现在: (1) 幼鱼肾组织中有大量的间充质细胞充满各发育时期的中肾肾单位, 成鱼则极少观察到。幼鱼的间充质细胞、发育中的中肾肾单位随着鱼体的成熟逐步减少。(2) 幼鱼肾小管 PI 部分具有丰富的嗜伊红颗粒, 成鱼 PI 则缺乏, 但有一些处于成熟期的肾单位中, 则可以看到此类情况。幼体和成体中肾组织存在的这些差异可能与肾单位发育过程中所处的生理状态有关, 幼鱼肾小体发育尚未完成, 滤过屏障的通透性较大, 导致 PI 细胞对原尿中大分子物质重吸收作用加强, 从而在细胞质中形成强烈的嗜酸性颗粒。处于生长旺盛期的亚成体, 肾组织中也常常可以观察到处于成熟期的中肾肾单位, 但不同的是, 成熟期肾单位除颈段外各段上皮中均有大量深染细胞, 即电镜下观察到的游走细胞[12]。3 月龄前幼鱼肾小管则很少发现。

PAS 染色是显示多糖类的重要方式, 在肾单位发育过程中, 主要用于两方面的观察: 显示肾单位上皮基膜的形成和肾小管内部多糖颗粒及刷状缘的出现。中肾单位发育过程中, 随着血管球毛细血管、肾小管上皮细胞的形成和分化, 逐渐形成基膜, 基膜构成上皮与结缔组织间的界面, 起支持、连接和固着作用, 上皮基膜的形成表明上皮组织结构和功能的稳定。如同成体肾单位[12], 在肾小管发育成熟并行使功能的过程中, 上皮的相关结构如刷状缘有大量的糖类物质存在, 同时肾小管, 尤其是 PI 有大量颗粒出现, 因此, PAS 反应能够反映肾单位发育状况和功能状况。

参考文献:

[1] Newstead J D, Ford P. Studies on the development of the kidney of the pacific pink salmen, III. The development of the meso-nephros with particular reference to the meso-nephric tubule [J]. *Canadian Journal of Zoology*, 1960, **38**(1): 1—7

[2] Santamar a C A, Mar n de Mateo M, Traveset R, *et al*. Larval organogenesis in common dentex *Dentex dentex* L. (Sparidae): histological and histochemical aspects [J]. *Aquaculture*, 2004, **237**: 207—228

[3] Wang R X. A preliminary study on the formation of the primary organ rudiment and development of the digestive and the respiratory systems of the black carp [J]. *Journal of Fisheries of China*, 1982, **6**(6): 77—84 [王瑞霞. 青鱼原始器官原基的形成和消化系统、呼吸系统的发生. 水产学报, 1982, **6**(6): 77—84]

[4] Gao L Q, Gao S T. A preliminary study on the development of the organs of loach (*Misgurnus anguillicaudatus*) [J]. *Journal of Wuhan University*, 1993, **5**: 84—92 [高令秋, 高书堂. 泥鳅器官发生的初步研究. 武汉大学学报, 1993, **5**: 84—92]

[5] Xie X J. On the embryonic development of *Silurus meridionalis* Chen [J]. *Journal of Southwest China Normal University* (Natural Science), 1986, (3): 72—78 [谢小军. 南方鲇的胚胎发育. 西南师范大学学报(自然科学版), 1986, (3): 72—78]

[6] Xie X J. On the development of larva of *Silurus meridionalis* Chen [J]. *Acta Hydrobiologica Sinica*, 1989, **13**(2): 124—133[谢小军. 南方鲇幼鱼发育的初步研究. 水生生物学报, 1989, **13**(2): 124—133]

[7] Hentschel H. Developing nephrions in adolescent dogfish, *Scyliorhinus caniculus* (L.), with reference to ultra-structure of early stages, histo-genesis of the renal countercurrent system, and nephrion segmentation in marine elasmobranches [J]. *American Journal of Anatomy*, 1991, 309—333

[8] Zhu P, Jiang X C, Jin L H, *et al*. Development of renal corpuscles and tubles in human fetal kindney [J]. *Acta Anatomica Sinica*, 1995, **26**(4): 414—417 [朱平, 姜叙诚, 金连弘, 等. 人胚胎肾和肾小管的发育. 解剖学报, 1995, **26**(4): 414—417]

[9] Hua T M, Cai Y F, Lu Y P, *et al*. Histological and cytochemical observation on the development of metanephros in *Alligator sinensis* embryos [J]. *Chinese Journal of Anatomy*, 2000, **23**(6): 506—510 [华田苗, 蔡亚非, 鲁亚平, 等. 扬子鳄胚胎后肾发育的组织学及组织化学观察. 解剖学杂志, 2000, **23**(6): 506—510]

[10] Brachet A. Development of vertebrate [M]. Beijing: Zhonghua Book Bureau. 1953, 652—704 [布拉舍. A. 脊椎动物发生学(下). 北京: 中华书局. 1953, 652—704]

[11] Gao J, Wang R X. Embryology of aquatic animals [M]. Beijing: Agriculture Press. 1961, 142—148 [高洁, 王瑞霞. 水产动物胚胎学. 北京: 农业出版社. 1961, 142—148]

[12] Yue X J, Zhang Y G, Ao L, *et al*. Studies on the morphology of urinary system in the catfish, *Silurus meridionalis* [J]. *Journal of Southwest University*, 2007, **29**(4): 137—143 [岳兴建, 张耀光, 敖磊, 等. 南方鲇泌尿系统的结构. 西南大学学报(自然科学版), 2007, **29**(4): 137—143]

[13] Zhang T M. Zooembryology [M]. Shandong: Shandong Science and Technology Press. 1996, 132—133, 157[张天荫. 动物胚胎学. 山东: 山东科技出版社. 1996, 132—133, 157]

STUDIES ON GENESIS OF MESONEPHROS AND DEVELOPMENT OF NEPHRON IN THE CATFISH, *SILURUS MERIDIONALIS* CHEN

YUE Xing-Jian[1,2], ZHANG Yao-Guang[1], XIE Bi-Wen[1,2] and WANG Zhi-jian[1]

(1. *Southwest University, Key Laboratory of Eco-environments in Three Gorges Reservoir Region (Ministry of Education), Key Laboratory of Fishery Science and Technology, Chongqing* 400715, *China*; 2. *Chemistry and Life Science Department, Neijiang Normal University, Neijiang* 641112, *China*)

Abstract: In order to find out the rules of the meso-nephric genesis and nephron's development of the fishes, the embryos, larvae and juveniles of *Silurus meridionalis* for experimentation, which were hatched by controlling the temperature, were fixed in Smith's, Boun's, and Carnoy's liquid from March, 2001 to March, 2002. The methods of histology and histo-chemistry were applied to study the development of the kidney in the catfish. The results are indicated as following: The genesis of mesonephros started at 24h after hatching. The process of mesonephric genesis and nephron development includes the mesenchymal cells assembling stage from 24h to 48h after hatching which divided and assembled into mesonephrogenic bridge, the mesonephric vesicle and the renal tubule bud forming stage from 4d to 5d after hatching, the development stage of primary nephron from 6d to 10d after hatching, the primary nephron maturing and the sublevel, the third class nephron forming stage from 16d to 19d after hatching. When the pronephron was disintegration at 19d after hatching, the primary nephron started to work. In the kidney of larvae or juveniles between three months and two years, there are a lot of mesenchymal cells and developing nephrons in various stages: the prodefferentiation stage, the differentiation stage, the developing stage and the mature stage. The prodifferentiation stage is the forming of mesonephrogenic cellular mass and renal tubule bud. The renal tubule differentiates into proximal segment in the differentiation stage. The renal tubule differentiates into every discriminating segments in the developing stage. The nephron is working in the mature stage. It is obvious variations with adult's renal tissue. Especially there are abundant in large PAS-positive granule in epithelia of the primary proximal segment because the nephron is premature and the glomerulus is easily permeable. There are a large number of developing nephrons in kidney of the larvae or juveniles between three months and two years.

Key words: Mesonephros; Nephron; Histology; Development; *Silurus meridionalis* Chen



图版 iv　南方鲇中肾的发生

Plate iv　Genesis and Development of Mesonephros in *Silurus meridionalis*

1. 出膜 24h 过体中部横切示 wolff's 管背部的间充质细胞. HE; 2. 出膜后 48h 过体中部横切示生中肾桥. HE; 3. 出膜 48h 过 8 肌节横切示吴尔夫氏管增长而发生扭曲及其间少量的间充质细胞. HE; 4. 出膜 4d 过体中后部横切示生中肾细胞团. HE; 5. 出膜 4d 过体中后部横切示生中肾小泡. HE; 6. 出膜后 5d 过体中部横切示肾小管芽. HE; 7. 出膜 6d 过体中部横切示肾小管延长、扭曲, 早期肾小体毛细形成. HE; 8. 出膜 8d 示 wolff's 管与次级中肾管贯通. PAS-H; 9. 出膜 10d 纵切示肾小管上皮顶部 PAS 阳性物. PAS-H; 10. 出膜 16d 次级中肾管上诱导形成生中肾细胞团. PAS-H; 11. 出膜 19d 幼体中肾, 肾单位发育至成熟期. PAS-H; 12. 出膜 19d 示中肾管细胞高柱状. PAS-H (标尺= 25μm)

1. Transverse section through the middle part of 24h larva after hatching shows more mesenchymal cells on the back of the wolff's duct. HE; 2. Transverse section through the middle part of 48h larva after hatching shows mesonephrogenic bridge. HE; 3. Transverse section through the eighth segment of 48h larva after hatching shows twisty wolff's duct and the mesenchymal cells. HE; 4. Transverse section through the postmedian part of 4-day larva after hatching (DLAH) shows mesonephrogenic cellular mass. HE; 5. Transverse section through the postmedian part 4DLAH shows mesonephric vesicle. HE; 6. Transverse section through the middle part of 5DLAH shows renal tubule bud. HE; 7. Transverse section through the middle part of 6DLAH shows the renal tubule and the primal renal corpuscle. HE; 8. Transverse section through the middle part of 8DLAH shows wolff's duct is communicated with sublevel meso-nephric duct. PAS-H; 9. Sliver section of 10DLAH shows PAS positive renal tubule cell top. PAS-H; 10. Mesonephrogenic cellular mass is induced by sublevel meso-nephric duct at 16DLAH. PAS-H; 11. The nephron is in mature stage at 19DLAH. PAS-H; 12. The cell of Meso-nephric duct is high columnar epithelium at 19DLAH. PAS-H (Bar= 25μm)

* : 右后主静脉; △: 结缔组织; → : PAS 阳性顶部; DA: 背大动脉; MCC: 间充质细胞; MD: 中肾管; MNB: 中肾桥; MNM: 生中肾细胞团; MNV: 生中肾小泡; NC: 脊索; RC: 肾小体; RT: 肾小管; RTB: 肾小管芽; S: 体节; SND: 次级中肾管; WD: wolff's 管

* : Right posterior cardinal vein; △: connective tissue; → : PASPositive top; DA: Dorsal aorta; MCC: Mesenchymal cells; MD: Meso-nephric duct; MNB: Mesonephrogenic bridge; MNM: Mesonephrogenic cellular mass; MNV: Mesonephric vesicle; NC: Notochord; RC: Renal corpuscle; RT: Renal tubule; RTB: Renal tubule bud; S: Somite; SND: Sublevel meso-nephric duct; WD: Wolff's duct



图版㈦ 南方鲇中肾单位的发育

Plate ㈦ Development of nephron in *Silurus meridionalis*

13. 分化前期, 中肾管及其诱导产生生中肾细胞团(MCM). PAS-H; 14. 分化早期肾单位. PAS-H; 15. 分化晚期肾单位. PAS-H; 16. 发育早期肾单位. PAS-H; 17. 发育晚期肾单位. PAS-H; 18. 成熟期肾单位显示肾小体(RC)、颈段(NS)、第一近端小管(PI). PAS-H; 19. 成熟期肾单位显示颈段(NS)、第一近端小管(PI). PAS-H; 20. 成熟期肾单位第二近端小管(PII. PAS-H; 21. 成熟期肾单位第一近端小管(PI). PAS-H; 22. 成熟期肾单位第二近端小管(PII). HE; 23. 成熟期肾单位远端小管(DS)、集合管(CS). PAS-H; 24. 2 月龄幼鱼收集管. HE; 25. 2 龄鱼肾中处于成熟期的中肾单位 HE(标尺= 25μm)

13. Prodifferentiation stage, meso-nephric duct and mesonephrogenic cellular mass; 14. The nephron in early differentiation stage. PAS-H; 15. The nephron in later differentiation stage. PAS-H; 16. The nephron in early developing stage. PAS-H; 17. The nephron in lately developing stage. PAS-H; 18. Nephron in mature stage showing renal corpuscle, neck segment, primary proximal segment. PAS-H; 19. Nephron in mature stage showing neck segment, primary proximal segment. PAS-H; 20. Secondary proximal segment of nephron in mature stage. PAS-H; 21. Primary proximal segment of nephron in mature stage. PAS-H; 22. Secondary proximal segment of nephron in mature stage. HE; 23. Distal segment, collecting segment and Secondary proximal segmen of nephron in mature stage. PAS-H; 24. Collecting duct of kidney of 2-month lava. HE; 25. Nephron of 2 year old individual in mature stage. HE(Bar= 25μm)

CD: 收集管; CS: 集合管; DC: 深染细胞; DS: 远端小管; MCC: 间充质细胞; MNM: 生中肾细胞团; NS: 颈段; RC: 肾小体; PRC: 早期肾小体; P: 近端小管; PI: 第一近端小管; PII: 第二近端小管

D: Collecting duct; CS: Collecting segment; DC: Dark cell; DS: Distal segment; MCC: Mesenchymal cells; MNM: Mesonephrogenic cellular mass; NS: Neck segment; RC: Renal corpuscle; PRC: Primal renal corpuscle; P: Proximal segment; PI: Primary proximal segment; PII: Secondary proximal segment