大鼠骨髓间充质干细胞在正常及激光损伤视网膜下移植分化的差异*

张 杰[①②] 单 清[①] 马 萍[①] 姜严明[①] 陈 鹏[①] 温静霞[①]
周 游[①] 钱焕文[①**] 裴雪涛[②**]

(军事医学科学院①放射医学研究所; ②输血研究所, 北京 100850)

摘要 观察骨髓间充质干细胞(mesenchymal stem cells, MSCs)在体外不诱导的条件下视网膜移植于正常或大鼠 Nd∶YAG 激光损伤视网膜后的定位以及蛋白表达情况. 体外培养大鼠 MSCs, 用荧光染料 DAPI 标记 MSCs, 视网膜下移植后分别于 10, 20, 35 和 50 天处死动物, 做 DAPI 荧光观察, 并在阳性的连续切片上做神经元核(neuronal nuclei, NeuN)、神经元特异性烯醇化酶(neuron specific enolase, NSE)、胶质纤维酸性蛋白(glial fibrillary acidic protein, GFAP)和角蛋白(pancytokeratin, CK)免疫组化染色及 HE 染色. 对损伤大鼠分别于损伤前及损伤后即刻、1~7 周检测损伤移植组、损伤组和损伤注射生理盐水组的视网膜电流图(ERG)b 波分析. 培养的 MSCs 集落生长迅速, 均一性好, DAPI 染色观察表明, 10 天时移植细胞多集中于移植部位周围, 正常移植组可见分层, 而损伤移植组分布散乱; 20 天时两组均可见阳性细胞分布范围扩大, 分布于视网膜各层; 35 天正常移植组阳性细胞范围与 20 天基本相同, 而损伤组则进一步扩大, 且细胞开始向损伤部位迁移; 50 天正常移植组荧光范围比 35 天小, 未发现细胞增生, 损伤组损伤范围与 35 天相比扩大不明显, 但许多部位有增生. 免疫组织化学染色发现阳性区域的细胞在 NeuN, NSE, GFAP 和 CK 的表达有不均一性. HE 染色表明移植组损伤的恢复好于损伤对照组, ERG b 波检测表明 5 周后损伤移植组的 b 波水平高于对照组. MSCs 可在正常及激光损伤的大鼠视网膜下与原视网膜结构相融合, 检测到的阳性细胞分布于视网膜色素上皮层、视细胞层、双极细胞层及节细胞层, 正常移植组随时间延长荧光范围缩小, 损伤移植组荧光分布范围随时间延长分布较广, 但细胞的排列和蛋白表达有紊乱. MSCs 的移植对激光损伤斑及 ERG b 波的恢复有促进作用.

2003-04-25 收稿, 2003-07-28 收修改稿
* 国家“973”基础研究发展规划(批准号: 2001CB509906, G1999053903)、国家“863”高技术研究发展计划(批准号: 2001AA216151, 2002AA205051)、北京市科委(批准号: H020220010190)和全军十五指令性课题(批准号: 01L020)资助项目
** 联系人, E-mail: peixt@nic.bmi.ac.cn, laser@nic.bmi.ac.cn

关键词 骨髓间充质干细胞 视网膜 激光 绿色荧光蛋白 细胞移植

视网膜疾病既有先天性视网膜疾病, 如先天性视网膜色素变性等, 也有后天因为外伤或其他疾病产生的视网膜并发症, 如视网膜的光损伤[1]、糖尿病引起的眼病[2]等. 对视网膜重度的损伤、视网膜脱离目前尚无特效药[1].

组织细胞工程尤其是干细胞工程的兴起为视网膜损伤的治疗提供了一种新的途径[3], 骨髓间充质干细胞(mesenchymal stem cells, MSCs)就是其中之一. 在体外不同条件的作用下, MSCs 可以定向地被诱导分化为成骨细胞、成软骨细胞、脂肪细胞、肌肉细胞、肌腱细胞、神经元等. 体内实验也证明 MSCs 可分化为骨、软骨细胞、神经元、肝脏卵圆细胞及心肌细胞等[4], 但是能否形成视网膜结构的细胞却未见报道.

由于 MSCs 具有向神经元样细胞分化的潜力, 本研究小组利用雌雄移植的 Y 染色体原位杂交及绿色荧光蛋白荧光示踪 2 种方法报道了 MSCs 可在正常视网膜分化为视网膜结构[5]. 旨在示踪 MSCs 在体外不诱导条件下经视网膜移植在正常或 Nd∶YAG 激光损伤大鼠视网膜内定位情况及蛋白表达的差异, 以及对损伤斑和视网膜电流图恢复的恢复作用.

1 材料与方法

1.1 动物及分组

Wistar 大鼠, 清洁级, 4 周龄, 由军事医学科学院动物中心提供. 共分为正常移植组、激光损伤对照组、激光损伤生理盐水视网膜下注射对照组(后简称生理盐水组)、激光损伤 MSCs-DAPI 移植组, 除正常移植组为 8 只动物外, 每组均为 16 只动物, 分别用一只眼做处理, 另一只眼不做处理, 共处理 56 只眼. 各组中的 8 只动物做 ERG 测量, 另 8 只动物分别于 10, 20, 35 和 50 天处死 2 只, 做 DAPI 荧光观察.

1.2 MSCs 的体外培养

雄性大鼠断颈处死, 取双侧股骨, 冲出骨髓, 900 ×g 离心 5 min 收集细胞; 现配密度为 1.073×10^3 g/L 的 percoll 分离液, 900×g 离心 30 min, 吸取界面上的细胞层, 培养液洗 1 遍, 镜下计数(只计白细胞数), 以每孔 2.3×10^5 个接种于直径 30 mm 的塑料平皿中, 培养于 37℃, 含 50 mL/L CO_2 的培养箱里. 24 h 后换培养液[6]. 选取原代 MSCs 用 CD31, CD44, CD45 及 CD90 抗体进行流式细胞仪鉴定.

1.3 MSCs-DAPI 标记

将无菌的 DAPI 储存液(Sigma, St Louis, Mo) 加入培养的 MSC 上清中, 至终浓度为 50 mg/L, 37℃孵育染色至少 30 min. 细胞至少用 Hanks 平衡盐溶液冲洗 6 遍以除去未结合的 DAPI. 离心收集细胞, 用无血清的 DMEM 悬浮至移植所需浓度, 置于冰上至少 1 h 备用.

1.4 大鼠激光视网膜损伤模型的建立

Nd∶YAG 光路上置一反射透射滤镜, 将眼球置于反射面的光路上, 将眼底照相机(topcon)置于透射面做眼底观察. 大鼠经速眠新(军事医学科学院动物中心)麻醉(0.25 mL/kg), 置于反光面, 将颞侧视网膜对准光路照射, 频率为 1 次/s, 能量 0.05 ~ 0.12 mJ. 每眼造成 10 ~ 15 个出血损伤斑.

1.5 视网膜下移植方法

MSCs 移植采取如下方法: 原代培养的 MSCs 生长到 90%铺满, 状态良好. 经 2.5 g/L 胰蛋白酶消化, 用 PBS 稀释至终浓度为 2×10^5/mL, 用 50 μL 微量注射器吸取 10 μL 备用; 大鼠于麻醉、测量过 ERG 波幅值后在眼科手术显微镜下将细胞液体注入到视网膜下, 手术显微镜下可见视网膜下稍微鼓起一个小包. 滴加抗生素类眼药防止外伤感染.

1.6 荧光显微镜观察

将 DAPI 标记的 MSCs 移植后分别于 10, 20, 35 和 50 天将动物处死, 将眼球以 12 点位置向上做冠状连续冰冻切片, 于荧光显微镜下观察.

1.7 普通光学显微镜观察

将损伤组和损伤移植组移植后 50 天的眼球做石蜡切片, 常规脱水透明, 做 HE 染色, 光学显微镜下

观察损伤斑恢复情况.

1.8　免疫组织化学染色

选用抗 NeuN(CHEMICON), NSE(中山), GFAP(博士德)和 CK(博士德)作为检测抗体, 将有 DAPI 阳性细胞的连续切片做免疫组化染色观察, 常规 HRP/DAB 系统显色, 光学显微镜下观察.

1.9　ERG b 波幅值记录

分别于激光照前、照后即刻、处理后 1 ~ 7 周测量 ERG b 波幅值. 方法: 将大鼠麻醉后接好电极, 暗适应 5 min, 用视觉电位仪(重庆康华仪器有限公司)做视网膜闪光 ERG, 每眼每次测 5 个波幅值.

1.10　统计学处理

将记录的数据取均值, 按照公式: (照射前–照射后)/照射前换算成百分数以减少误差, 换算成的数值经 SAS 软件分析得出结论, 统计方法为带有 2 个重复测量的 3 因素设计资料的方差分析.

2　结果

2.1　MSCs 细胞鉴定

MSCs 呈梭形或长多边形(图 1), 成群生长时排列整齐. MSC 分裂迅速, 原代细胞 7 ~ 10 天即可长满; 按 1∶5 传代时, 5 天左右即可长满. 流式细胞术表面标志鉴定结果表明, 培养的原代 MSC 干细胞表面标志 CD90 阳性, 基质细胞表面标志 CD44 阳性, 不表达内皮细胞表面标志 CD31 及造血系细胞表面标志 CD45(图 2).



图 1　体外培养的原代 MSCs

2.2　大鼠移植 MSCs 后的手术感染情况

各组大鼠移植后因使用了抗生素眼液, 未发现因手术引起的眼内感染. 移植部位石蜡切片的 HE 染色表明, 移植没有引起视网膜脱落的发生.

2.3　MSCs-DAPI 示踪检测及免疫组化检测

分别于移植后 10, 20, 35 和 50 天观察了各组视网膜冰冻切片 MSCs-DAPI 的分布情况. 如图 3 所示, 损伤组 10 天时, 阳性细胞主要分布于移植部位周围, 移植区域出现隆起, 下面有少量移植手术产生的出血, 阳性细胞主要分布于隆起的顶部, 视网膜分层不清晰(图 3(a)); 20 天时, 移植部位的隆起降低, 仍有少量移植手术产生的出血, 阳性细胞向移植部位周围移动, 细胞分布的范围扩大, 阳性细胞在各层分布的更加清晰(图 3(b)); 35 天时基本找不到移植部位的痕迹, 移植手术产生的出血消失, 阳性细胞分布范围与 20 天时基本相同, 阳性细胞可清晰见于节细胞层(GCL)、内核层(INL)、外核层(ONL)及视网膜色素上皮层(RPE), 而且阳性细胞已经开始向损伤部位大范围迁移(图 3(c)); 50 天时阳性细胞分布范围与 35 天基本相同, 荧光仍较强, 某些部位 RPE 层和节细胞层有增生(图 3(d)中红箭头示 RPE 增生, 图 9(a)中红箭头示节细胞层增生). 有些阳性细胞呈带状分布, 位于外核层的外侧、内核层的内侧和节细胞层之间(图 3(d)). 正常组 10 天时, 阳性细胞主要分布于移植部位周围, 移植区域出现隆起, 下面有少量出血. 阳性细胞主要分布于隆起的顶部, 视网膜各层均有阳性细胞存在(图 3(e)); 20 天时, 移植部位的隆起降低, 出血基本消失, 阳性细胞向移植部位周围移动, 细胞分布的范围扩大, 阳性细胞在各层分布的更加清晰(图 3(f)); 35 天时基本找不到移植部位的痕迹, 阳性细胞分布范围与 20 天时基本相同, 阳性细胞可清晰见于 GCL, INL, ONL 及 RPE 层, 未发现细胞增生(图 3(g)); 50 天时阳性细胞范围分布较 35 天明显缩小, 但荧光

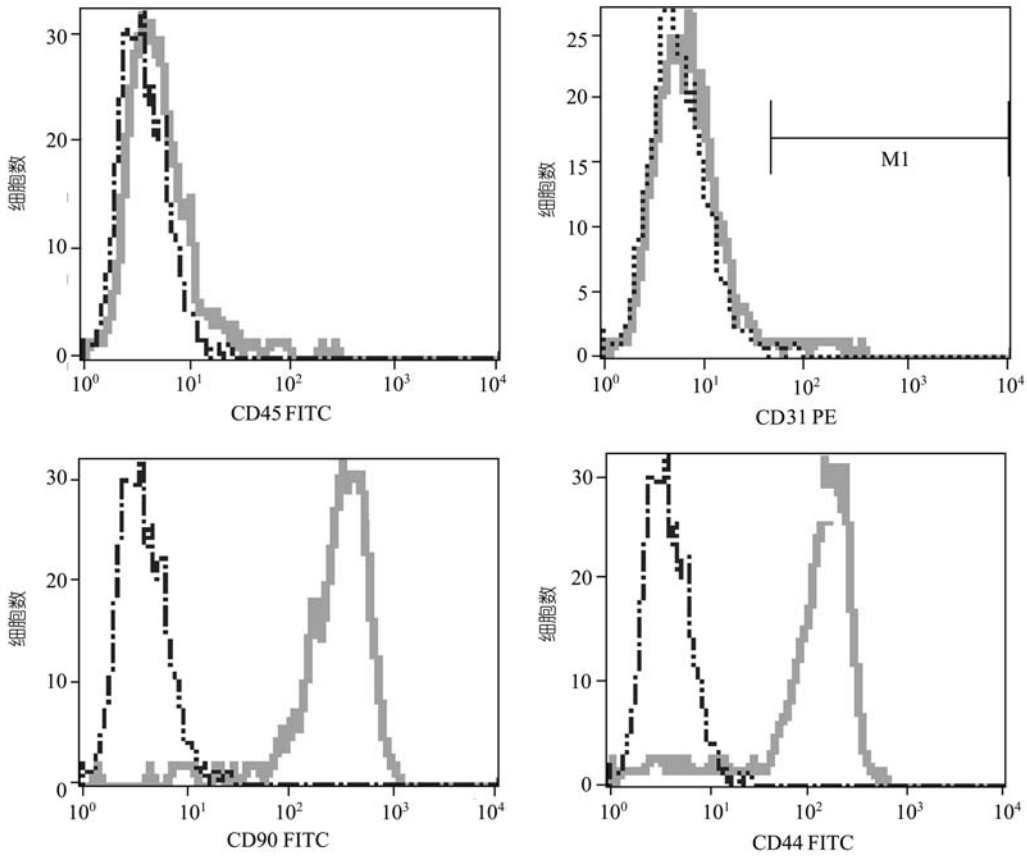

图 2 MSCs 流式细胞术鉴定

仍较强, 某些部位节细胞层排列不整齐(图 3(h)). 正常组在观察各阶段均未发现细胞增生, 而损伤组有 RPE 层和 GCL 的增生.

将上述荧光检测的 10, 20, 35 及 50 天的连续冰冻切片做 NeuN, NSE, GFAP 和 CK 的免疫组化染色, 结果表明: 正常组 10 天时, 移植部位表达 GFAP, NeuN 和 NSE, 其中顶端表达较强, CK 的表达也很明显(图 4); 20 天时, 在正常视网膜之内的阳性区域表达 4 种蛋白, 与周围组织表达情况无差异(图 5); 35 天时, 随着荧光分布的不同, 各个区域的蛋白表达仍与周围区域相同(图 6). 损伤组 20 天时, 移植部位表达 GFAP, NeuN, NSE 和 CK, 与周围组织相比无差别(图 7); 35 天时, 在正常视网膜之内的阳性区域表达 4 种蛋白, 有些区域如箭头所指的阳性部位既有 NeuN 阳性(图 8(b)), 也有 GFAP 阳性(图 8(c)), 但不表达 CK (图 8(d)); 有些区域却不表达 NSE(图 8(f)中的红箭头所示), 而表达 GFAP(图 8(g)的红箭头). 在不表达荧光的区域, 出现了一些激光损伤后的增生, 这些增生部位表达 GFAP(图 8(f)和(g)中的绿箭头所示); 阳性细胞参与了血块的吸收和新视网膜重建, 新形成的视网膜表达 NSE(图 8(i)的红箭头所示); 50 天时, 随着荧光分布的不同, 大部分阳性区域的蛋白表达与周围区域基本相同(图 9(e)和(g)), 有些部位节细胞层增厚(图 9(a)), 增厚部位的部分阳性细胞表达 NeuN(图 9(b)), 不表达 GFAP(图 9(c)).

2.4 50 天各组 HE 染色观察

在损伤对照组区域 50 天时, 激光损伤破坏的视网膜形成瘢痕组织, 视网膜断裂, 内、外核层排列完全混乱, RPE 层增生, 节细胞层隆起, 并有新生血管

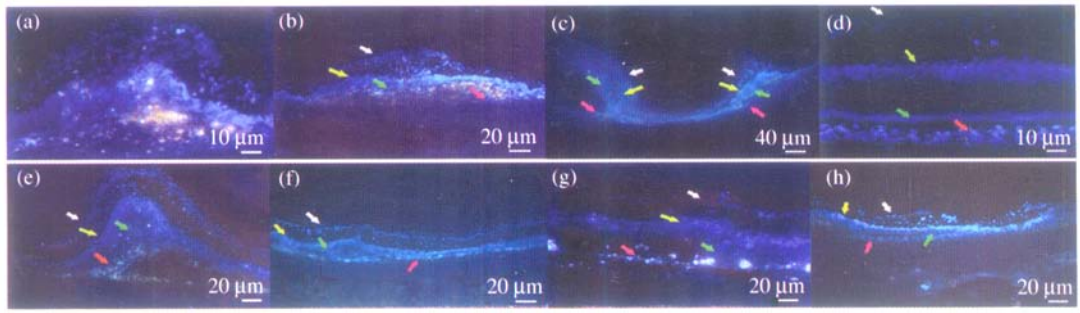

图 3　MSCs-DAPI 各移植组不同时间点观察

白、黄、绿、红色箭头分别示节细胞层、内核层、外核层及色素上皮层. (a) ~ (d) 分别为损伤组 10, 20, 35 和 50 天; (e) ~ (h) 分别为正常组 10, 20, 35 和 50 天



图 4　正常组 MSCs-DAPI 移植 10 天免疫组化染色观察

(a)和(e) 荧光观察照片, 其中(e)为弱可见光与荧光激发光同时照相; (b)~(d) 分别为(a)部位连续切片的组化结果, (b)为 GFAP 染色, (c)为 NeuN 染色, (d)为 CK 染色; (f) 为(e)的同张切片 NSE 染色

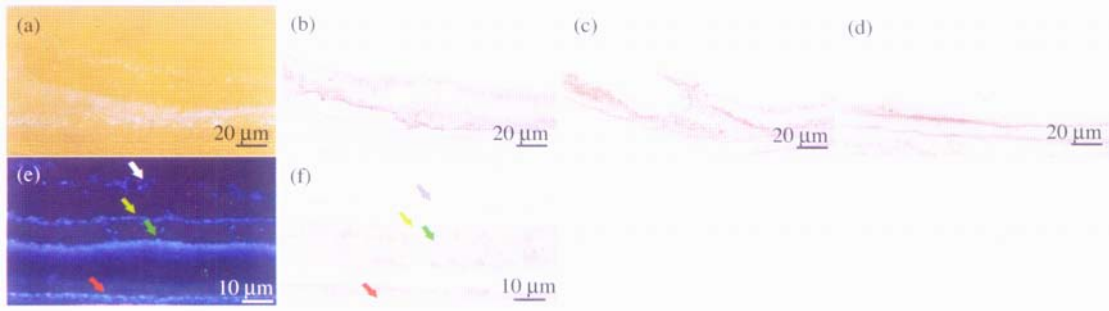

图 5　正常组 MSCs-DAPI 移植 20 天免疫组化染色观察

(a)和(e) 荧光观察照片, 其中(a)为弱可见光与荧光激发光同时照相; (b)~(d) 分别为(a)部位连续切片的组化结果; (b)为 NeuN 染色, (c)为 GFAP 染色, (d)为 CK 染色; (f) 为(e)的同张切片 NSE 染色



图 6　正常组 MSCs-DAPI 移植 35 天免疫组化染色观察

(a)和(c) 荧光观察照片; (b) NeuN 染色, 与(a)同底; (d) GFAP 染色, 与(c)同底; (e) CK 染色, 与(c)同底



图 7 损伤组 MSCs-DAPI 移植 20 天免疫组化染色观察

(a), (c)和(f) 荧光观察照片; (b), (d), (e)分别为(a)部位连续切片的组化结果, (b)与(a)同底, NeuN 染色, (d)为 GFAP 染色, (e)为 CK 染色; (g) 为(f)的同张切片 NeuN 染色; (h) NSE 染色

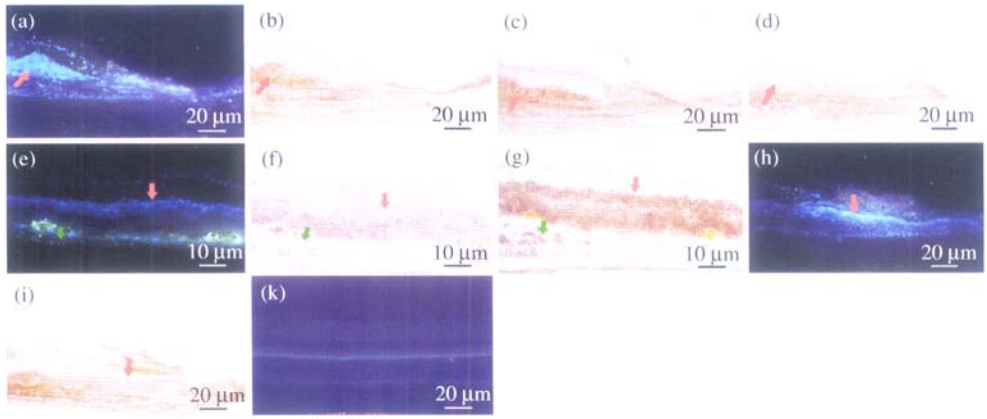

图 8 损伤组 MSCs-DAPI 移植 35 天免疫组化染色观察

(a), (e)和(h) 荧光显微镜观察, (b) 与(a)同底, NeuN 染色; (c)和(d) 分别为(a)的连续切片, (c)为 GFAP 染色, (d)为 CK 染色; (f) 与(e)同底, NSE 染色; (g) 为(e)的连续切片, GFAP 染色; (i) 为(h)的连续切片, NSE 染色; (k) 生理盐水视网膜下移植的阴性对照

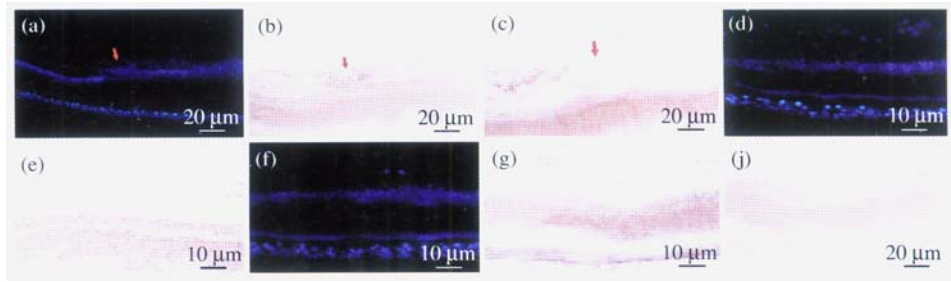

图 9 损伤组 MSCs-DAPI 移植 50 天免疫组化染色观察

(a), (d)和(f) 荧光显微镜观察, (b)与(a)同底, NeuN 染色; (c) 为(a)的连续切片, GFAP 染色; (e) 与(d)同底, NeuN 染色; (g) 为(f)的连续切片, NSE 染色; (j) 免疫组化的阴性对照

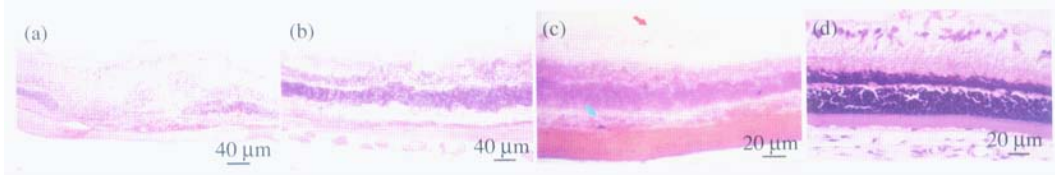

图 10 各组 50 天 HE 染色结果

(a) 损伤对照组损伤斑 50 天 HE 染色; (b) 损伤移植组损伤部位 HE 染色; (c) 损伤移植组增生部位 HE 染色, 红、绿箭头分别指示节细胞层增生及 RPE 层增生; (d) 正常视网膜 HE 染色

形成(图 10(a)); 损伤移植组中未发现视网膜断裂, 但各核层排列仍有紊乱, 尤其以内核层和节细胞层排列不清晰, 有些区域没有明显的分层界限(图 10(b)), 视网膜存在着普遍的 RPE 层和节细胞层增厚(图 10(c)).

2.5　视网膜电流图(ERG)记录结果

视网膜电流图描记结果如表 1 所示. 从表 1 可以看出, 损伤即刻时治疗组比对照组的 b 波幅值低, 1~5 周各组相比差别不大; 6 和 7 周时治疗组的 b 波恢复水平高于各对照组.

3　讨论

本实验旨在观察骨髓间充质干细胞在正常及激光损伤视网膜下转化为视网膜结构的可能性. 鉴于 MSCs 的多向分化潜能, 尤其是它向神经细胞分化的潜能, 给本研究提供了依据. 许多研究者试用了多种干细胞以期解决视网膜损伤的修复问题, 如胚胎干细胞 (embryonic stem cell, ESC)[7]、胚胎视网膜祖细胞[8]、成体哺乳动物眼干细胞[9]等, 但这些方法都存在着伦理学和移植学上的不足, 因此, 有必要继续寻找适于临床应用的干细胞.

如前所述, 本实验小组已经证明了 MSC 在正常视网膜下分化的可能性[5], 在其基础之上我们将 DAPI 染色标记方法与免疫组织化学方法相结合, 对 MSC 在不同时间点(10, 20, 35 和 50 天)、不同视网膜环境下(正常及损伤)的分布和蛋白表达的差异进行了对比观察, 并用 ERG b 波幅值变化对形成的视网膜功能状态进行了记录.

培养的 MSCs 流式细胞术鉴定表明, 培养的原代 MSCs 干细胞表面标志 CD90 阳性, 基质细胞表面标志 CD44 阳性, 不表达内皮细胞表面标志 CD31 及造血系细胞表面标志 CD45, 与文献[4,10]报道相一致, 说明培养的细胞为 MSCs.

本文选用了检测神经细胞特异表达的神经核抗原 NeuN 和 NSE, 神经胶质细胞特异性表达的 GFAP 以及上皮细胞表达的 CK 来检测 MSCs 移植后的分化情况. 与 DAPI 标记相结合, 便能观察到 MSCs 分化后的细胞是否与原有的视网膜细胞表达一致的相应抗原. MSCs-DAPI 的标记示踪表明, MSCs 在正常视网膜分化的有以下特点: (ⅰ) 阳性细胞随着移植时间的延长, 先是顺着移植部位向周围扩展, 阳性细胞所在的部位不断扩大, 而后又有缩小的趋势, 50 天观察到的阳性细胞范围比 35 天有所缩小, 这说明 MSCs 的分化增殖是受到调控的, 不会无限制增生, 而且在正常视网膜条件下似乎存在着一种抑制机制, 使 MSCs 趋向于逐渐减少. (ⅱ) 阳性细胞在移植之初就有比较明显的分层, 而且已经有部分细胞表达了 NeuN 和 NSE 等神经细胞表面标志, 未发现 GFAP 和 CK 的增生. (iii) 阳性部位的细胞分布较奇特: 有的外核层阳性在外核层的最外层, 内核层阳性在内核层的最内层. (iv) 观察到 50 天为止, 未发现 DAPI 阳性细胞参与或导致视网膜的增生.

与正常组相比, MSCs 在损伤视网膜分化有以下特点: (ⅰ) 阳性细胞随着移植时间的延长, 阳性细胞范围从移植部位向周围部位不断扩大, 而且 35 天观察发现细胞向损伤部位迁移, 50 天未发现阳性细胞分布减少. (ⅱ) 阳性细胞在移植之初分层不明显, 随时间延长分层逐渐清晰. (iii) 阳性部位的细胞分布较特殊: 某些部位新生的细胞呈层状分布, 有的外核层阳性在外核层的最外层, 内核层阳性在内核层的最内层(与正常组分布规律相同), 而在损伤视网膜中阳性细胞参与了 RPE 层的损伤恢复性增生(图 3(d)). 这说明 MSCs 的移植并不能完全阻止损伤愈合过程中的组织增生. (iv) 损伤 50 天出现了节细胞层的增生(图 9(a)和 10(c)红色箭头所示), 损伤对照组中未发现节细胞层增厚的现象. (ⅴ) 免疫组化结果显示, 新

表 1　各组动物激光照前及照后各时间点视网膜电流图 b 波幅值(均数百分数%)

时间	照后即刻	1 周	2 周	3 周	4 周	5 周	6 周	7 周
损伤对照组	34.35 ± 5.86	45.10 ± 7.69$^{\#}$	40.45 ± 6.90	46.47 ± 7.93	43.35 ± 7.40	41.87 ± 7.14	45.75 ± 7.81	40.55 ± 6.92
损伤注射生理盐水对照组	39.025 ± 6.66	42.80 ± 7.30	50.50 ± 8.62	47.25 ± 8.06	52.00 ± 8.87	53.42 ± 9.12$^{\#}$	43.85 ± 7.48	37.45 ± 6.39
损伤移植 MSC 组	60.90 ± 10.39$^{*\#}$	26.82 ± 4.58*	42.22 ± 7.20	40.47 ± 6.91	40.92 ± 6.98	29.07 ± 4.96*	23.30 ± 3.9$^{*\#}$	16.60 ± 2.83$^{*\#}$

* 示与损伤对照相比 $P < 0.05$; # 示与损伤注射盐水对照组相比 $P < 0.05$

形成的视网膜组织化学染色存在着差异, 有些部位细胞表达 NeuN, NES, GFAP 和 CK, 有些部位却只表达某种蛋白, 如只表达 GFAP(图 8(f)和(g))或只表达 NeuN(图 9(b)和(c)). 综合 DAPI 观察可以发现, MSCs 在视网膜下移植后有一部分参与了视网膜的重建, 一部分参与了损伤的增生, 还有一部分形成了新的节细胞层增生.

HE 染色表明 MSCs 的参与可以缓解激光对视网膜损伤后的瘢痕形成, 视网膜的各层未发现断裂, 但排列仍不整齐, 分层也不明显.

ERG b 波幅值测量表明, MSCs 移植组的波幅值在 6~7 周高于对照组, 这一结果可以间接说明新形成的视网膜具有一定的视功能. 结合 DAPI 观察结果, 35 天时发现了阳性细胞向损伤部位的迁移, 可以推测新分化成的细胞参与了损伤部位视网膜的重建, 进而促进了视功能的恢复.

由于视网膜的特殊结构, 存在于骨髓、肌肉等处的 MSCs 即使经动员到达外周血, 也会被阻止于脉络膜, 不能在视网膜中大量聚集, 补充缺失的细胞. 因此, 视网膜下移植可以在局部大量补充 MSCs 来缓解细胞的缺失, 因此视网膜下移植是有效的途径.

Tomita 等人[11]的研究表明, 骨髓来源的细胞可以在体内和体外分化为多种细胞, 其中包括神经细胞, 他们用 PKH-67 标记了富含干细胞的骨髓细胞(用密度为 1.077 的 percoll 分离液分离, 取界面上的细胞), 玻璃体下间隙注射到用钩针损伤的成年大鼠视网膜, 2 周后观察到在损伤部位有来源于骨髓的干细胞形成了新的视网膜细胞. 外源的干细胞主要存在于损伤部位周围的外核层, 并且表达 GFAP, calbindin, 视紫质和 vimentin. 这一结果提供了骨髓来源的干细胞分化为视网膜神经细胞和修补受损视网膜的可能性[11]. 本文的结果可进一步表明骨髓来源的干细胞中至少 MSCs 具有向视网膜分化的能力.

目前, 国内外尚无 MSCs 向视网膜结构转化的文献报道, 本文的工作初步证明了 MSCs 能够在视网膜下形成具有神经细胞特性的视网膜. 虽然移植中仍存在不确定的因素, 但 MSCs 有可能成为视网膜移植高纯度、具有发育潜能的视细胞供体, 在视网膜变性疾病及视神经病变治疗中将有广泛的应用潜力.

参 考 文 献

1 姜严明, 钱焕文. 视网膜光损伤分子机理的研究进展. 中国实用眼科杂志, 2000, 18: 199~201

2 刘 艳, 隋 虹, 罗志忠, 等. 糖尿病性视网膜病变与糖尿病控制状态研究. 中国糖尿病杂志, 2002, 10: 36~39

3 Caplan A I, Bruder S P. Mesenchymal stem cells: building blocks for molecular medicine in the 21st century. Trends Mol Med, 2001, 7: 259~264

4 Ose J M, Alejandro E, Paulette C. Mesenchymal stem cells. Experimental Biology and Medicine, 2001, 226: 507~520

5 张 杰, 单 清, 钱焕文, 等. 大鼠骨髓间充质干细胞视网膜下移植观察. 眼科新进展, 2003, 23(2): 82~85

6 Peterson B E, Bowen W C, Partrene K D, et al. Bone marrow as a potential source of hepatic oval cells. Science, 1999, 284: 1168~1170

7 Angelov D N, Arnhold S, Andressen C, et al. Temporospatial relationships between macroglia and microglia during *in vitro* differentiation of murine stem cells. Dev Neurosci, 1998, 20: 42~51

8 David M C, Jim A R, James E T. Survival and differentation of cultured retinal progenitors transplanted in the subretinal space of the rat. BBRC, 2000, 268: 842~846

9 Vincent T, Brenda L K C, Bernard B J, et al. Retinal stem cells in the adult mammalian eye. Science, 2000, 287: 2032~2036

10 Robert J D, Annemarie B M. Mesenchymal stem cells: biology and potential clinical uses. Experimental Hematology, 2000, 28: 875~884

11 Tomita M, Adachi Y, Yamada H, et al. Bone marrow-derived stem cells can differentiate into retinal cells in injured rat retina. Stem Cells, 2002, 20: 279~283